

مقاله اصلی

تأثیر فوتوکواگولاسیون پان رتینال بر لایه ی فیبرهای عصبی شبکیه در بیماران مبتلا به دیابت

تاریخ دریافت: ۹۳/۱۱/۸ - تاریخ پذیرش: ۹۴/۲/۱۵

خلاصه

مقدمه

آسیب لایه فیبر عصبی شبکیه (RNFL) به عنوان عارضه احتمالی فوتوکواگولاسیون پان رتینال (PRP) مطرح گردیده است. رنگ پریدگی دیسک اپتیک یافته ای شایع در بیماران دیابتی است ولی تا کنون ارتباط آن با PRP در یک مطالعه کنترل شده ثابت نشده است. لذا هنوز مشخص نیست که این یافته نتیجه روند دیابت است یا PRP در آن نقش دارد.

مطالعه حاضر برای بررسی اثر PRP بر ضخامت RNFL به عنوان یک شاخص غیر مستقیم از آسیب سلول های گانگلیونی، انجام شده است.

روش مطالعه

در این مطالعه کوهورت مداخله ای که از سال ۱۳۸۹-۱۳۹۰ در بیمارستان خاتم الانبیا مشهد انجام شد، ضخامت RNFL پری پایلاری در بیماران دیابتی تحت PRP بررسی شد. سنجش ضخامت RNFL قبل و ۴-۶ ماه پس از اتمام PRP با استفاده از اپتیکال کوهرنس توموگرافی انجام شد. رابطه بین ضخامت RNFL و تعداد نقاط لیزر، مدت بیماری و ابتلای همزمان به فشار خون بالا (HTN) بررسی شد. بیماران مبتلا به گلوکوم و دیگر بیماری های شبکیه از مطالعه حذف شدند.

نتایج

چهل چشم از ۲۰ بیمار وارد مطالعه شد. هشت نفر (۴۰٪) HTN داشتند. متوسط مدت دیابت ۱۲/۶ سال بود. سن و HTN ارتباطی با ضخامت NFL قبل از PRP نداشتند ($p > 0.05$). متوسط ضخامت NFL قبل از PRP 92.2 ± 21.1 و ۴-۶ ماه پس از آن، 90.4 ± 16.1 بود که تغییر قابل توجهی نشان نداد ($p = 0.45$).

نتیجه گیری

این نتایج پیشنهاد می کند که PRP در بیماران دیابتی برای سلول های گانگلیونی شبکیه بی خطر است. همراهی فشار خون بالا و مدت زمان ابتلا به دیابت بر ضخامت RNFL تأثیر نمی گذارد. افزایش مدت پیگیری بیماران جهت تقویت نتایج این مطالعه ضروری به نظر می رسد.

کلمات کلیدی: اپتیکال کوهرنس توموگرافی، رتینوپاتی دیابتی، فوتوکواگولاسیون پان رتینال

پی نوشت: این مطالعه توسط کمک مالی ۸۹۷۷۸ از دانشگاه علوم پزشکی مشهد انجام شد.

۱ توکا بنایی

۲ تکتتم حلمی

۳ میرنقی موسوی

۴ ناصر شعبی

۵ مجید ابریشمی

۶ سیده مریم حسینی

۷ آرش امید تبریزی*

۱،۳-دانشیار گروه چشم پزشکی، مرکز تحقیقات

شبکیه، دانشگاه علوم پزشکی مشهد، ایران

۲-فلوشیپ شبکیه، مرکز تحقیقات شبکیه،

دانشگاه علوم پزشکی مشهد، ایران

۴-۶-استادیار گروه چشم پزشکی، مرکز تحقیقات

شبکیه، دانشگاه علوم پزشکی مشهد، ایران

۵-استاد گروه چشم پزشکی، مرکز تحقیقات

شبکیه، دانشگاه علوم پزشکی مشهد، ایران

۷-متخصص چشم پزشکی، مرکز تحقیقات

شبکیه، دانشگاه علوم پزشکی مشهد، ایران

* مشهد- بیمارستان خاتم الانبیا، مرکز تحقیقات

چشم، دانشگاه علوم پزشکی مشهد، مشهد،

ایران

تلفن: ۰۵۱-۹۸-۳۷۲۸۱۴۰۱

email: Arash_omid2001@yahoo.com

مقدمه

فوتوکواگولاسیون پان رتینال (PRP)^۱ روش استاندارد جلوگیری از پیشرفت دیابتیک رتینوپاتی پرولیفراتیو است که مانند سایر روش های تهاجمی می تواند با عوارضی همراه باشد (۱). از عوارض احتمالی PRP ممکن است اثر آن بر لایه فیبر عصبی شبکیه باشد. بعضی از نویسندگان گزارش کرده اند فشار داخل چشم (IOP)^۲ به صورت گذرا پس از PRP افزایش می یابد؛ اما این یافته در کوتاه مدت بوده و به نظر نمی رسد اثری بر روی ضخامت لایه فیبر عصبی^۳ (RNFL) داشته باشد (۲). رنگ پریدگی دیسک اپتیک یافته ای است که غالباً در بیماران دیابتی دیده می شود. تا کنون ارتباط احتمالی بین این یافته و PRP در یک مطالعه کنترل شده ثابت نشده است. این است که هنوز مشخص نیست که رنگ پریدگی دیسک اپتیک در نتیجه دیابت به خودی خود ایجاد می شود یا PRP در آسیب فیبرهای عصبی نقش دارد.

برخی از نویسندگان بر این باورند که فوتوکواگولاسیون می تواند باعث تحریک و یا حتی از بین رفتن تمام لایه های شبکیه و در نتیجه کاهش ضخامت لایه فیبر عصبی^۳ گردد (۳). این اثر ممکن است در نتیجه التهاب ناشی از لیزر شبکیه باشد و ممکن است به دژنراسیون لایه فیبرهای عصبی منجر شود (۴). مطالعه ی پیش رو برای بررسی اثر PRP در ضخامت NFL شبکیه که می تواند یک شاخص غیر مستقیم از آسیب سلول های گانگلیونی باشد، انجام گردیده است.

روش کار

این مطالعه یک مطالعه کوهورت مداخله ای قبل و بعد است. پروتکل مطالعه توسط کمیته اخلاق دانشگاه علوم پزشکی مشهد تایید شد و از خرداد ۱۳۸۹ تا دی ماه ۱۳۹۰ در بیمارستان خاتم الانبیا انجام گردید. بیماران مبتلا به دیابت که نیاز به PRP داشتند، از جمله رتینوپاتی پرولیفراتیو یا مرحله ی شدید و بسیار شدید رتینوپاتی غیر پرولیفراتیو، به صورت آینده نگر انتخاب

شدند. بیماران فرم رضایت آگاهانه را امضا کردند. فاکتورهای دموگرافیک، طول مدت بیماری، سابقه فشار خون بالا، و مرحله رتینوپاتی دیابتی ثبت شد. تمام بیماران تحت معاینه چشم، که شامل ارزیابی حدت بینایی، معایه با اسلیت لامپ، اندازه گیری فشار داخل چشم، معاینه فوندوس با مردمک متسع برای درجه بندی رتینوپاتی دیابتی با توجه به سیستم طبقه بندی بین المللی قرار گرفتند (۵). بیماران مبتلا به هرگونه بیماری شبکیه دیگر غیر از رتینوپاتی دیابتی، فشار داخل چشم بیشتر از ۲۲ mmHg، سابقه گلوکوم، یا سابقه خانوادگی گلوکوم از مطالعه خارج شدند. بیماران با نزدیک بینی بالا، سابقه جراحی ویتره و رتین، فوتوکواگولاسیون ماکولا و تزریق داخل ویتره در ۳ ماه گذشته و یا طول در مطالعه نیز حذف گردیدند. فشار داخل چشمی در آخرین پیگیری، ۴ تا ۶ ماه پس از آخرین جلسه PRP اندازه گیری شد و هر بیماری که افزایش بیش از ۶ mmHg از شروع مطالعه نشان داد، از مطالعه حذف گردید. ظاهر عصب بینایی به تهایی و یا وجود ادم ماکولا به عنوان معیار خروج از مطالعه در نظر گرفته نشدند.

برای اندازه گیری ضخامت لایه ی فیبر عصبی حاشیه ی دیسک (Peripapillary RNFL) از (OCT)^۱ استفاده گردید (cirrus HD OCT, Carl Zeiss Meditech, Dublin, California). PRP با لیزر آرگون سبز در ۳-۵ جلسه با سایز اسپات ۲۰۰ میکرون و درجه ی سوختگی متوسط (درجه ۲ یا ۳ انجام شد (Coherent Novus 2000, CA, USA). نقاط لیزر به فاصله ی ۳۰۰۰ میکرومتر از فووه آ به سمت پریفر در کودکان سوپریور، تمپورال و اینفریور و تا فاصله ی ۱۵۰۰ میکرومتر از حاشیه دیسک از سمت نازال زده شد. تمام جلسات لیزر توسط یک جراح انجام شد. مناطق زیر در محیط عصب بینایی برای مقایسه مورد بررسی قرار گرفت: تمپورال/نازال (۳۱۶°-۴۵°)، سوپریور (۱۳۵°-۴۶°)، نازال/تمپورال (۲۲۵°-۱۳۶°) و اینفریور (۳۱۵°-۲۲۶°). متوسط ضخامت (۳۶۰ درجه) نیز برای تجزیه و تحلیل مورد استفاده قرار گرفت. تجزیه و تحلیل آماری با استفاده از SPSS

¹ Panretinal photocoagulation

² Intra ocular pressure

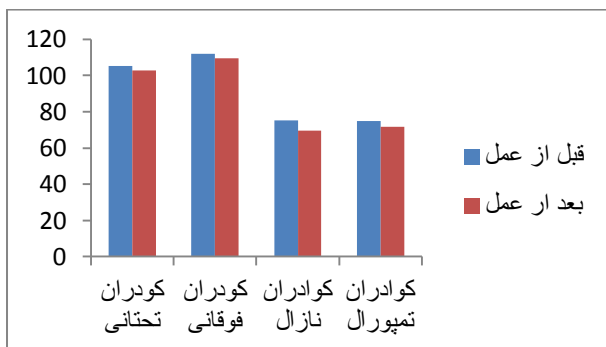
³ Retinal nerve fiber layer

¹ Optical coherence tomography

ارتباط آماری معنی داری بین تعداد نقاط لیزر و تغییر ضخامت NFL وجود نداشت ($p=0/833$). متوسط ضخامت NFL $92/2 \pm 21/3$ میکرون قبل، و $90/4 \pm 16/1$ چهار تا شش ماه پس از اتمام PRP بود ($p=0/451$). هیچ تغییر قابل توجهی در هر یک از کوادران های سوپریور، تمپورال، اینفریور و نازال، ۴-۶ ماه پس از اتمام PRP نسبت به اندازه گیری پایه وجود نداشت (جدول ۲، شکل ۱). تجزیه و تحلیل قدرت مطالعه (power analysis) نیز معنی دار نبودن تغییر ضخامت NFL را تأیید کرد.

جدول ۲- مقایسه ی ضخامت RNFL پری پایپلاری قبل و ۴ ماه پس از PRP

P value	میانگین ضخامت RNFL \pm انحراف معیار، میکرومتر	
	قبل از PRP	بعد از PRP
۰/۶۴۹	۱۱۲/۳ \pm ۴۱/۲۴	۱۰۹/۶ \pm ۳۰/۱۲
۰/۴۵۱	۱۰۵/۴ \pm ۲۸/۳۲	۱۰۲/۸ \pm ۲۷/۱۶
۰/۱۲۱	۷۵/۲ \pm ۲۸/۶۶	۶۹/۴ \pm ۱۴/۸۲
۰/۰۶۴	۷۴/۸ \pm ۲۰/۲۱	۷۱/۸ \pm ۱۸/۴۳
۰/۴۵۱	۹۲/۲ \pm ۲۱/۳	۹۰/۴۱ \pm ۱۶



نمودار ۱- مقایسه ی ضخامت RNFL پری پایپلاری قبل و ۴ ماه پس از PRP در کوادران های مختلف

انجام شد. پس از اثبات طبیعی بودن داده ها با استفاده از آزمون کولموگروف اسمیرنوف، از آزمون تی برای پیدا کردن رابطه بین جنس و وجود فشار خون بالا با ضخامت NFL استفاده شد. ضریب همبستگی پیرسون به منظور بررسی ارتباط سن و طول مدت دیابت با ضخامت RNFL مورد استفاده قرار گرفت. ضخامت NFL قبل و بعد از PRP با استفاده از آزمون تی زوج مقایسه شد.

نتایج

چهل چشم از ۲۰ بیمار در این مطالعه وارد شدند. اطلاعات دموگرافیک بیماران در جدول ۱ ارائه شده است. ۸ چشم (۲۰٪) در مرحله ی شدید / بسیار شدید رتینوپاتی غیر پرولیفراتیو، بیست چشم (۵۰٪) در اوایل مرحله ی پرولیفراتیو و ۱۲ چشم (۳۰٪) در مرحله ی پرولیفراتیو پر خطر قرار گرفت. متوسط فشار داخل چشم $16/1 \pm 2/5$ میلیمتر جیوه بود. تمامی ۴۰ چشم حداقل ۱۲۰۰ نقطه ی لیزر دریافت کردند (۲۷۵۰-۱۲۰۰، میانگین = ۱۸۰۸). ضخامت RNFL قبل و بعد از PRP در جدول ۲ ارائه شده است. ارتباط معکوسی بین سن و ضخامت NFL پری پایپلاری مشاهده شد که از نظر آماری معنی دار نبود ($r = -0/24$ ، $p = 0/134$). به طور مشابه، مدت زمان DM و همراهی با HTN تأثیری در ضخامت NFL پری پایپلاری نشان نداد (به ترتیب $p = 0/197$ ، $p = 0/292$). به منظور بررسی اثر تعداد نقاط لیزر بر ضخامت NFL ضریب همبستگی اسپیرمن مورد استفاده قرار گرفت.

جدول ۱- اطلاعات پایه ی بیماران مورد مطالعه

میانگین سن در زمان PRP \pm انحراف معیار (۳۵-۷۰)	
معیار (بازه ی سنی)، سال	
جنسیت	مذکر (۶۳۰)
	مؤنث (۱۴۷۰)
فشار خون بالا	بله (۸۴۰)
	خیر (۱۲۶۰)
میانگین فشار داخل چشمی \pm انحراف معیار، میلیمتر جیوه	۱۶/۱ \pm ۲/۵

بحث

این مطالعه در پی پاسخ این سوال بودیم که آیا PRP بر لایه های داخلی رتین (inner retina) اثر تخریبی فوری که می توان آن را به طور غیر مستقیم با اندازه گیری ضخامت NFL سنجید، دارد؟ نتایج نشان داد که ضخامت لایه فیبر عصبی اندازه گیری شده توسط OCT به طور قابل توجهی ۴-۶ ماه پس از PRP تغییر نمی کند. مطالعات متعدد، از دست دادن فیبرهای عصبی شبکه را در دیابت ثابت کرده اند که ممکن است با طول مدت بیماری، فشارخون بالا، مرحله DR، و سطح HbA1C ارتباط داشته باشد (۳، ۷-۵). به همین دلیل تصمیم شد با طراحی یک مطالعه ی قبل-بعد، هر بیمار با خودش مقایسه شود و نه با گروه کنترل. این کار اثر دیابت را بر تغییرات ضخامت فیبر عصبی شبکه در یک دوره زمانی کوتاه تقریباً به طور کامل از بین می برد.

برخی از مطالعات مورد شاهدهی در این زمینه تلاش کرده اند تا تفاوت اثر درمان با لیزر را از دیابت تمییز دهند، اما نتایج قطعی نیست (۸، ۳). در یک مطالعه توسط موکیت^۱ و همکاران، تغییرات ضخامت ماکولا و لایه فیبر عصبی ماکولا بعد از یک جلسه پاسکال PRP با چند جلسه PRP پالس معمولی مقایسه شد (۹). درمان متعارف^۲ که در چندین جلسه انجام شد منجر به افزایش ضخامت NFL در ۴ هفته پس از درمان، و سپس نازک شدن NFL به کمتر از ضخامت قبل از درمان بعد از ۱۲ هفته گردید. دکتر بلانکینشپ نشان داد که ضایعات لیزر با پالس طولانی باعث ایجاد NFL ضخیم حتی فراتر از ۳۰ روز می شود (۱۰). او افزایش ضخامت موقت NFL را در شبکه چشم خرگوش پس از فوتو کوآگولاسیون تجربی آن گزارش کرد. در یک مطالعه اخیر توسط کیم و همکاران، افزایش ضخامت NFL طی ۳ ماه اولیه پس از PRP و پس از آن کاهش تدریجی در ظرف ۲ سال مشاهده شد (۴). نتیجه بسیار مشابهی توسط لی^۳ و همکاران گزارش شده است (۱۱). او افزایش ضخامت RNFL را در ۶ ماه

اول پس از PRP در کودکان های سوپریور، تمپورال و نازال و به دنبال آن کاهش ضخامت به کمتر از میزان پایه را نشان داد. با توجه به اینکه OCT پس از PRP فقط یک نوبت برای بیماران انجام شد ممکن است که افزایش ضخامت RNFL اولیه که در مطالعات مشابه دیده شده از دست رفته باشد. میانگین ضخامت NFL در هر یک از کودکان ها پس از PRP کاهش جزئی را نشان داد که این کاهش به حد معنی داری از نظر آماری نرسید. با توجه به نتایج مطالعات قبلی که در بالا بدان اشاره شد این تغییرات ممکن است در طول زمان پیشرفت کرده و به مرز معنی داری برسد.

دو روش اصلی برای اندازه گیری از لایه فیبر عصبی وجود دارد: OCT و اسکیننگ لیزر پولاریمتری^۴ (GDx)؛ نشان داده شده است که OCT اسپکترال دومین^۵ حساسیت بیشتری در کشف نقص لایه فیبر عصبی در مراحل اولیه از لیزر پولاریمتری حساس تر است (۱۳-۱۲). از این رو، روش مورد استفاده ی ما برای اندازه گیری NFL در این مطالعه از حساسیت کافی برای تشخیص نقص های اولیه برخوردار بود.

نتایج این مطالعه مؤید عدم آسیب مستقیم به لایه های داخلی شبکه به عنوان یک عارضه PRP می باشد، زیرا همان طور که در ماکئوس سینومولگوس^۶ توسط داشک^۴ و همکاران نشان داده شد انتظار می رود این آثار تخریبی ظرف مدت چندماه از PRP اتفاق بیفتد.

نتیجه گیری

اگرچه این مطالعه کوچک بود و در طی یک دوره کوتاه مدت انجام شد، ارزش آن در طراحی قبل - بعد (before-after) آن می باشد. در این نوع مطالعه، هنگامی که یک تغییر دیده می شود، رد کردن اثر زمان در تشخیص عوارض ناشی از بیماری های مزمن، مانند وقوع نازک شدن NFL به دلیل خود دیابت و دنزراسیون عصبی دشوار است. اما عدم تغییر در مدت زمان کوتاهی پس از یک اقدام بالقوه مخرب بدان معنی است که این

⁴ scanning laser polarimetry

⁵ spectral domain

⁶ macaques cynomolgus

⁴ Dashek

¹ Muqit

² Conventional PRP

³ Lee

اقدام جدید (در اینجا PRP) موجب تغییر حادی نسبت به وضعیت پایه نمی گردد و این یک سند محکم در اثبات عدم تأثیر حاد و مستقیم PRP بر تخریب سلول های گانگلیونی شبکیه است. لذا می توان نتیجه گرفت که PRP استاندارد، اگر لیزر با دت متوسط انجام شود به طور مستقیم به لایه فیبر عصبی شبکیه آسیب نمی رساند.

تشکر و قدردانی

نویسندگان مایل به تشکر از دکتر مهدی سخایی برای کمک در آماده سازی پروپوزال مطالعه می باشند. این مطالعه توسط کمک مالی ۸۹۷۷۸ از دانشگاه علوم پزشکی مشهد انجام گردید.

References:

1. Photocoagulation treatment of proliferative diabetic retinopathy. Clinical application of Diabetic Retinopathy Study (DRS) findings, DRS Report Number 8. The Diabetic Retinopathy Study Research Group. *Ophthalmology* 1981 Jul;88(7):583-600.
2. Blondeau P, Pavan PR, Phelps CD. Acute pressure elevation following panretinal photocoagulation. *Arch Ophthalmol* 1981 Jul;99(7):1239-1241.
3. Kim HY, Cho HK. Peripapillary retinal nerve fiber layer thickness change after panretinal photocoagulation in patients with diabetic retinopathy. *Korean J Ophthalmol:KJO* 2009 Mar;23(1):23-26.
4. Kim J, Woo SJ, Ahn J, Park KH, Chung H, Park KH. Long-term temporal changes of peripapillary retinal nerve fiber layer thickness before and after panretinal photocoagulation in severe diabetic retinopathy. *Retina* 2012 Nov-Dec;32(10):2052-2060.
5. Chihara E, Matsuoka T, Ogura Y, Matsumura M. Retinal nerve fiber layer defect as an early manifestation of diabetic retinopathy. *Ophthalmology* 1993 Aug;100(8):1147-1151.
6. Schiodte SN. Changes in eye tension after panretinal xenon arc and argon laser photocoagulation in normotensive diabetic eyes. *Acta ophthalmologica* 1982 Oct;60(5):692-700.
7. Lopes de Faria JM, Russ H, Costa VP. Retinal nerve fibre layer loss in patients with type 1 diabetes mellitus without retinopathy. *British J Ophthalmol* 2002 Jul;86(7):725-728.
8. Lim MC, Tanimoto SA, Furlani BA, Lum B, Pinto LM, Eliason D, *et al.* Effect of diabetic retinopathy and panretinal photocoagulation on retinal nerve fiber layer and optic nerve appearance. *Arch Ophthalmol* 2009 Jul;127(7):857-862.
9. Muqit MM, Marcellino GR, Henson DB, Fenerty CH, Stanga PE. Randomized clinical trial to evaluate the effects of Pascal panretinal photocoagulation on macular nerve fiber layer: Manchester Pascal Study report 3. *Retina* 2011 Sep;31(8):1699-1707.
10. Blankenship GW. Red krypton and blue-green argon pan retinal laser photocoagulation for proliferative diabetic retinopathy: a laboratory and clinical comparison. *Trans Am Ophthalmol Soc* 1986;84:967-1003.
11. Lee SB, Kwag JY, Lee HJ, Jo YJ, Kim JY. The longitudinal changes of retinal nerve fiber layer thickness after panretinal photocoagulation in diabetic retinopathy patients. *Retina* 2013 Jan;33(1):188-193.
12. Garas A, Vargha P, Hollo G. Comparison of diagnostic accuracy of the RTVue Fourier-domain OCT and the GDx-VCC/ECC polarimeter to detect glaucoma. *Eur J Ophthalmol* 2012 Jan-Feb;22(1):45-54.
13. Schrems WA, Mardin CY, Horn FK, Juenemann AG, Laemmer R. Comparison of scanning laser polarimetry and optical coherence tomography in quantitative retinal nerve fiber assessment. *J Glaucoma* 2010 Feb;19(2):83-94.