

## مورد نگاری

# گزارش یک مورد کاردیومیوپاتی تحدیدی ناشی از آمیلوئیدوز قلبی ثانویه

تاریخ دریافت: ۸۸/۶/۲۲ - تاریخ پذیرش: ۸۸/۸/۳۰

### خلاصه

#### مقدمه

کاردیومیوپاتی تحدیدی که به صورت افزایش سفتی دیواره بطنی توصیف می شود شیوع کمتری نسبت به کاردیومیوپاتی های هیپرتروفیک و اتساعی دارد. این اختلال در ۵۰٪ موارد ایدیوپاتیک بوده و در ۵۰٪ موارد ناشی از یک اختلال بالینی خاص و در راس آنها انفیلتراسیون ناشی از آمیلوئیدوز می باشد. آمیلوئیدوز قلبی عموماً به صورت آمیلوئیدوز اولیه در سیر دیسکرازی های ایمنوسیتی دیده می شود، اگر چه این بیماران شواهد پاتولوژیک ابتلای قلبی را در اتوپسی نشان می دهند، لیکن فقط حدود ۱/۳ بیماران با آمیلوئیدوز اولیه دارای شواهد بالینی بیماری قلبی هستند. در این گزارش یک مورد نادر آمیلوئیدوز قلبی ثانویه که به صورت کاردیومیوپاتی تحدیدی کلاسیک ظاهر نموده ارائه می شود. توبرکولوز ریوی به عنوان محتمل ترین علت آمیلوئیدوز ثانویه در بیمار تأیید گردید.

#### معرفی بیمار

در این گزارش مردی ۴۶ ساله معرفی می گردد که با تابلوی نارسایی احتقانی قلب در بخش قلب بستری و تشخیص کاردیومیوپاتی تحدیدی در اکوکاردیوگرافی همراه با ولتاژ پایین در الکتروکاردیوگرافی برای بیمار تأیید گردیده است. به منظور تأیید علت کاردیومیوپاتی تحدیدی بیوپسی لته انجام گردید که رسوبات آمیلوئیدوز تأیید گردید.

#### نتیجه گیری

در این گزارش یک مورد نادر آمیلوئیدوز قلبی ثانویه که به صورت کاردیومیوپاتی تحدیدی کلاسیک و تابلوی بالینی نارسایی احتقانی پیشرونده قلب ظاهر نموده ارائه می شود و توبرکولوز ریوی به عنوان محتمل ترین علت آمیلوئیدوز ثانویه در بیمار تأیید گردید.

#### کلمات کلیدی

کاردیومیوپاتی، کاردیومیوپاتی تحدیدی، آمیلوئیدوز، نارسایی دیاستولیک قلبی، توبرکولوز

افسون فضل‌نژاد\*

معصومه الوندی آذری<sup>۲</sup>

اکامران غفارزادگان<sup>۳</sup>

۱- دانشیار گروه قلب و عروق، فلوشیپ

اکوکاردیوگرافی، بیمارستان قائم مشهد، ایران

۲- رزیدنت قلب و عروق، بیمارستان قائم

مشهد، دانشگاه علوم پزشکی مشهد، ایران

۳- متخصص آسیب شناسی بالینی و تشریحی،

آزمایشگاه مؤید مشهد، ایران

\*مشهد - بیمارستان قائم (عج)، دفتر گروه قلب

تلفن: +۹۸-۹۱۵۳۱۳۴۴۷۰

فاکس: +۹۸-۵۱۱-۸۴۳۰۴۹۲

email: FazlinejadA@mums.ac.ir

## مقدمه

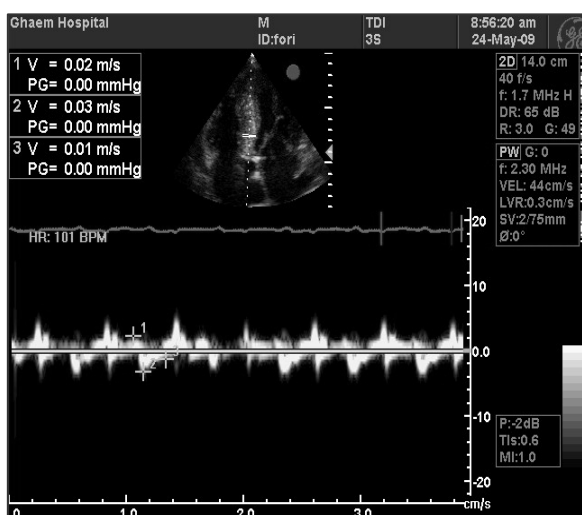
کاردیومیوپاتی تحدیدی که به صورت افزایش سفتی دیواره بطنی توصیف می شود، شیوع کمتری نسبت به کاردیومیوپاتی های هیپرتروفیک و اتساعی دارد. این اختلال در ۵۰٪ موارد ایدیوپاتیک بوده و در ۵۰٪ موارد ناشی از یک اختلال بالینی خاص و در راس آنها انفیلتراسیون ناشی از آمیلوئیدوز می باشد. آمیلوئیدوز قلبی عموماً به صورت آمیلوئیدوز اولیه در سیر دیسکرازی های ایمونوسیتی دیده می شود، اگر چه این بیماران شواهد پاتولوژیک ابتلای قلبی را در اتوپسی نشان می دهند، لیکن فقط حدود ۱/۳ بیماران با آمیلوئیدوز اولیه دارای شواهد بالینی بیماری قلبی هستند. در آمیلوئیدوز ثانویه ابتلای بالینی معمولاً غیر قابل توجه است و عموماً به صورت رسوب های اطراف عروقی ماده آمیلوئید مشخص می گردد لیکن در صورت تظاهر بالینی تابلوی غالب به صورت کاردیومیوپاتی تحدیدی خواهد بود. آمیلوئیدوز فامیلیال نیز در ۱/۴ بیماران باعث ابتلاء آشکار قلبی می گردد که در این میان ابتلا سیستم هدایتی تابلوی واضح بیماری است. در این گزارش یک مورد نادر آمیلوئیدوز قلبی ثانویه که به صورت کاردیومیوپاتی تحدیدی کلاسیک تظاهر نموده ارائه می شود. توبرکولوز ریوی به عنوان محتمل ترین علت آمیلوئیدوز ثانویه در بیمار تأیید گردید.

## معرفی بیمار

بیمار مرد ۴۶ ساله ای است که با شکایت تنگی نفس پیشرونده (NyHA class III) ارتوپنه وادم اندام تحتانی و اسکروتوم با شروع تدریجی از ۲ سال قبل و تشدید علائم از ۲ ماه قبل مراجعه نموده است. در معاینه فیزیکی بیمار هوشیار و بدون تب بود. نبض ورید ژوگولار برجسته، علامت کوسمال مثبت و در سمع قلب S1, S2, S3 و سوفل موزیکال سیستمولیک ۲/۶ در آپکس سمع گردید. در سمع ریه ها، کاهش صدای واضح در ۱/۳ تحتانی ریه راست و در معاینه شکم (جایجایی ماتیته) shifting dullness و آسیت و در معاینه اندام های تحتانی ادم ۳+ گوده گذار مشهود بود، علائم حیاتی RR: ۲/۵ min

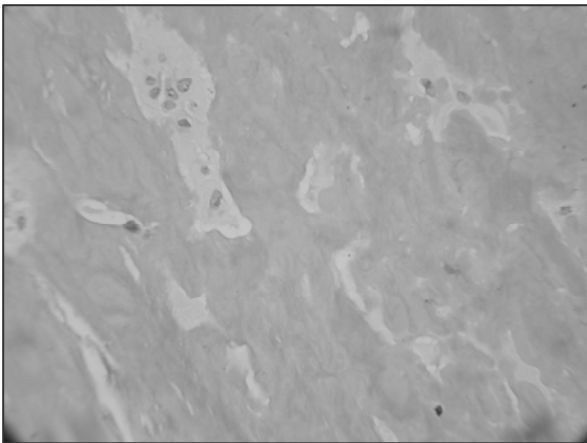
۱۱۰/min mmHg، p=۹۵/۶۵ بود. در بررسی بالینی و در شرح حال تشخیص بالینی نارسایی احتقانی قلب ناشی از کاردیومیوپاتی تحدیدی یا پریکاردیت کنستریکتیو در نظر گرفته شد. بیمار هیچگونه سابقه ای از دیابت، فشار خون یا بیماری اسکمییک یا روماتیسمال قلبی نداشته است لیکن بیمار سابقه توبرکلوزیس را در چند سال قبل ذکر می کرد.

در آزمایشات انجام شده تست های عملکرد کبد و تیروئید طبیعی و در بررسی کلیوی پروتئینوری ۳+ در حد ۲/۹ گرم در ۲۴ ساعت تأیید گردید. الکتروفورز پروتئین های سرم افزایش جزء a2 و کاهش در جزء گاما و آلبومین مشهود بود و M.band مشاهده نگردید. در الکتروفورز پروتئینهای ادراری، هر دو پروتئینوری نان سلکتیو گلومرولار و توبولار تعیین گردید. در الکتروکاردیوگرافی ریتم سینوسی همراه با ولتاژ پائین QRS مشاهده گردید. به منظور افتراق کاردیومیوپاتی تحدیدی از پریکاردیت فشارنده اکوکاردیوگرافی در چند نوبت انجام گرفت و نتایج زیر به دست آمد، افزایش منتشر ضخامت میوکارد با عملکرد سیستمولیک طبیعی (EF=۵۰٪)، نارسایی شدید دیاستولیک درجه ۳ بزرگی هر دو دهلیز و نارسایی خفیف میترا و تری کوسپید بدون پریکاردیال افیوژن مشخص گردید، فشار شریان ریوی در حد ۴۵ mmHg ارزیابی گردید (شکل ۱).

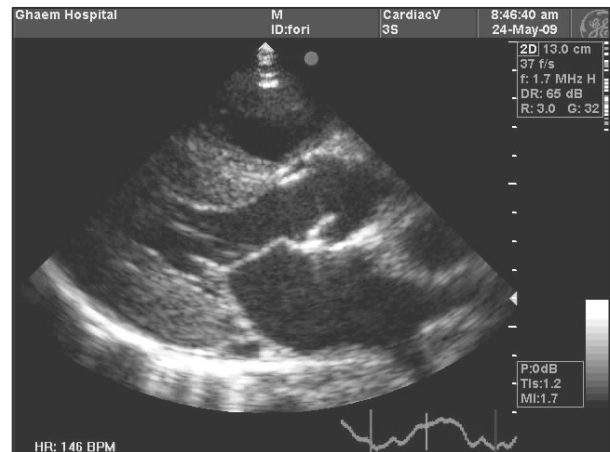

شکل ۱- نمای طولی پاراسترنال بطن چپ نشان دهنده

(نمای منقوط براق) sparkling مشهود در سپتوم و دیواره خلفی و افزایش ضخامت میوکاردی



**شکل ۳-** نمونه بیوپسی لته با رنگ آمیزی قرمز کنگو که رسوب ماده آمیلوئید را نشان می دهد



**شکل ۲-** تصویر اکوکاردیوگرافی داپلر بافتی (TDI) از قسمت بازال سپتوم نشاندهنده اختلال شدید عملکرد دیاستولیک

### بحث

کاردیومیوپاتی تحدیدی به صورت افزایش سفتی دیواره بطنی توصیف می شود که به علت نقص در پر شدگی دیاستولیک بطن ها باعث نارسایی قلبی می شود و عموماً تطاهرات ناشی از سمت راست قلب تابلوی بالینی غالب است (۱). این نوع کاردیومیوپاتی ۵۰٪ موارد ایدیوپاتیک می باشد و ۵۰٪ موارد ناشی از یک اختلال بالینی خاص می باشند که شایعترین آنها انفیلتراسیون ایجاد شده به وسیله آمیلوئیدوز می باشد. آمیلوئیدوز قلبی در مردان شایعتر است و در سن قبل از ۴۰ سالگی نادر است (۲). یکی از مهمترین روش های تشخیصی ابتلاء قلبی در زمینه آمیلوئیدوز و اثبات کاردیومیوپاتی تحدیدی، اکوکاردیوگرافی است که نشان دهنده افزایش قرینه ضخامت بطنها با نمای خاص گرانولر، sparkling، حفرات بطنی کوچک، اتساع دهلیزها و افزایش ضخامت سپتوم بین دهلیزی و دریچه های دهلیزی بطنی می باشد (۳). عملکرد سیستولیک تا اواخر سیر بیماری حفظ می گردد اما اختلال در پر شدگی ابتدای دیاستول و نمای اختصاصی dip & plate (علامت ریشه جذر) در منحنی فشار بطنی و افزایش فشار دهلیزی الگوی ثابت بیماری است (۲، ۳). اکوکاردیوگرافی داپلر بافتی (TDI) با ثبت سرعت بافتی میوکارد کمک شایانی در تشخیص این نوع کاردیومیوپاتی می نماید (۲). در الکتروکاردیوگرافی نیز اختلالاتی شامل ولتاژ کم، اختلالات ریتم به ویژه فیبریلاسیون دهلیزی، انواع

الگوهای میوکارد در اکوکاردیوگرافی داپلر بافتی TDI DOPPLERIMAGING: کاملاً مطرح کننده کاردیومیوپاتی تحدیدی ارتشاحی بودند (شکل ۲). به منظور بررسی دقیق تر وضعیت ریه و نمای غیر طبیعی CXR سی تی اسکن قفسه صدری انجام گردید که نتایج زیر ارائه گردید: لنف نود های کلسیفیه متعدد در ناف ریه راست و پاراتراکتال راست همراه با تصاویر دو بول در قله ریه چپ همراه پلورال افیوژن سمت راست و نواحی پراکنده ground glass در ریه ها. تست توپرکولین در حد ۲۰mm مثبت بود. اسمیر خلط انجام شده از نظر توپرکولوزیس مثبت بود. در گرافی از جمجمه و ستون فقرات ضایعات لیتیک با حدود مشخص یا punched out به نفع دیسکرازهای خونی را تأیید نکرد. در سونوگرافی شکم بزرگی کبد و طحال و اسیت گزارش گردید. بیمار تحت درمان با داروهای ضد سلطوبر کلوسیس دیورتیک، وارفارین و وازودیلاتورها با دوز کم قرار گرفت. با در نظر گرفتن آمیلوئید به عنوان شایعترین علت کاردیومیوپاتی تحدیدی بالغین در سراسر جهان، بیوپسی از چربی شکم انجام شد که نتیجه آن منفی بود، با توجه به وجود پروتئینوری بیمار کاندید بیوپسی کلیه گردید لیکن این امکان میسر نگردید و با توجه به وخامت ناگهانی حال بیمار وتوقف ناگهانی قلبی تنفسی بلافاصله پس از فوت، پس از اخذ رضایت از همراهیان بیمار، بیوپسی از لته انجام و رسوب ماده آمیلوئید تأیید گردید (شکل ۳).

بروز فیبریلاسیون دهلیزی آنتی کواگولان ها توصیه می گردد (۵). البته در موارد آمیلوئیدوز اولیه داروهای آلکیلان ممکن است مفید باشد، سوروی متوسط در بیماران علامت دار قلبی کمتر از یک سال می باشد (۵، ۸).

### نتیجه گیری

در این گزارش یک مورد نادر آمیلوئیدوز قلبی ثانویه که به صورت کاردیومیوپاتی تحدیدی کلاسیک و تابلوی بالینی نارسایی احتقانی پیشرونده قلب تظاهر نموده ارائه شد و توپرکولوز ریوی به عنوان محتمل ترین علت آمیلوئیدوز ثانویه در بیمار تأیید گردید.

### تشکر و قدر دانی

بدین وسیله از زحمات سرکار خانم پورطالبی تشکر و قدرانی می شود.

بلوک های دهلیزی- بطنی و تغییرات قطعه ST\_T قابل ثبت است (۴). برای تشخیص آمیلوئیدوز روشهای متعددی وجود دارند که از آنها می توان به اسکن با TC99 پیروفسفات، اسکن با آنتی بادی های آنتی میوزین نشان دار شده با ایندیوم و بیوپسی از مناطق مختلف از جمله چربی شکم، رکتوم، کلیه، کبد، لته اشاره نمود و در صورتی که نتایج بیوپسی این کانون ها منفی باشد از روش های تهاجمی بیوپسی اندومیوکارد استفاده می گردد (۴، ۵، ۷). از سایر عوارض آمیلوئیدوز می توان به آثرین صدری، هیپوتانسیون ارتوستاتیک، ابتلاء اعصاب اتونوم، سنکوب فعالیت و مرگ ناگهانی اشاره کرد (۵). درمان آمیلوئیدوز قلبی و کاردیومیوپاتی تحدیدی ناشی از آن، عموماً نگهدارنده بوده و متشکل از درمان روتین نارسایی قلبی و استفاده با احتیاط از آزودیلاتورها و دیورتیک ها می باشد. از ترکیبات دیژیتال باید اجتناب نمود زیرا موجب تسهیل آریتمی می گردد و کلسیم بلوکر ها و بتا بلوکرها کنترااندیکه اند (۵). در صورت

### References:

- 1-Liao R, Jain M, Teller P. Isolation of light chains from patients with cardiac amyloidosis causes diastolic dysfunction in isolated mouse hearts. *Circulation* 2001; 104:1594.
- 2- Nadkar MY, Pandit AP, Bamburde SH, Raminder Singh. Cardiac Amyloidosis. *Ann Inter Med* 2008; 9:321.
- 3-Wald DS, Gray HH. Restrictive cardiomyopathy in systemic amyloidosis. *Q J Med* 2003; 96:380.
- 4-Gertz MA, Rajkumar SV. Primary systemic amyloidosis. *Curr Treat Options Oncol* 2002; 3:261.
- 5-Libby P. Braunwald's heart disease: a textbook of cardiovascular medicine. 8<sup>th</sup> ed.
- 6-Reisniger J, Dubrey SW, Lavalley M, Skinner M, Falk RH. Electrophysiologic abnormalities in AL (primary) amyloidosis with cardiac involvement. *J AM Coll Cardiol* 1997; 30:1046.
- 7-Trikas A, Rallidis L, Hawkins P, Oakley CM, Nihoyannopoulos P. Comparison of usefulness between exercise capacity and echocardiographic indices of left ventricular function in cardiac amyloidosis. *Am J Cardiol* 1999; 84:1049.
- 8- Cacoub P, Axler O, De Zuttere D, Hausfater P, Amoura Z, Walter S, *et al.* Amyloidosis and cardiac involvement. *Am Med Interne (P aris)* 2000; 151:611.