

پیامدهای حذف یک مرحله‌ای روده بزرگ از راه مقعد در بیماری هیرشپرونک

تاریخ دریافت: ۸۶/۱۱/۲۵ - تاریخ پذیرش: ۸۷/۳/۲۵

خلاصه

مقدمه

بیماری هیرشپرونک یک اختلال تکاملی سیستم عصبی روده ای است که با عدم وجود سلول های گانگلیونر در قسمت انتهایی روده بزرگ و انسداد عملی آن مشخص می گردد. هدف این مطالعه ارزیابی نتایج عمل حذف یک مرحله ای روده بزرگ از راه مقعد در درمان بیماری هیرشپرونک است.

روش کار

این مطالعه توصیفی - مقطعی طی سال های ۱۳۸۳ تا ۱۳۸۵ در بیمارستان کودکان دکتر شیخ مشهد انجام شده است. ۴۰ بیمار مبتلا به هیرشپرونک (۳۱ پسر و ۹ دختر) که به روش اصلاح تک مرحله‌ای از راه مقعد عمل شده بودند مورد مطالعه قرار گرفتند. مشخصات فردی، نتایج عمل جراحی، مدت پیگیری بیمارانی در پرسشنامه جمع آوری گردید و با آمار توصیفی و جداول توزیع فراوانی و آزمون تی پردازش شد.

نتایج

میانگین طول مدت عمل جراحی ۱۰۱/۶۰ دقیقه (دامنه ۲۵ تا ۲۷۰ دقیقه) بود. هیرشپرونک در ۵۵٪ از نوع معمول (درگیری تا حد رکتوسیگموئید)، ۳۲/۵٪ از نوع خیلی کوتاه و ۱۲/۵٪ از نوع قطعه بلند بوده و میانگین طول قطعه حذف شده از روده در مطالعه حاضر ۱۷/۳۱ سانتیمتر بوده است. دو بیمار به علت گسترش طول قطعه مبتلا به بیش از کولون سیگموئید تحت لاپاراتومی قرار گرفتند. میانگین طول مدت ناشتا بودن و نیاز به لوله رکتال بعد از عمل جراحی به ترتیب ۴/۳۵ و ۴/۴۱ روز و میانگین طول مدت نیاز به کاتتر ادراری ۳/۳۰ روز بود (تنها ۸ بیمار بعد از عمل جراحی نیاز به کاتتر ادراری پیدا کردند). ۸ بیمار (۲۰٪) از بیمارانی نیاز به ICU بعد از عمل داشتند و میانگین طول مدت اقامت در بیمارستان ۵/۷۶ روز بود. ائتروکولیت در ۲ بیمار و اتساع شکم در ۱ بیمار مشاهده گردید. یک بیمار، به دلایل غیر مرتبط با عمل جراحی (به علت نارسایی قلب) فوت نمود.

نتیجه گیری

تکنیک جراحی حذف یک مرحله ای روده بزرگ از راه مقعد روشی مطمئن با عوارض پایین پس از عمل می باشد. با این تکنیک از خطر و عوارض همراه با لاپاراتومی و کلاستومی در بیمارانی هیرشپرونک با ابتلاء ناحیه رکتوسیگموئید اجتناب خواهد شد.

کلمات کلیدی: بیماری هیرشپرونک، ترمیم یک مرحله ای، از راه مقعد، لاپاراتومی

۱- مهران هیرادفر
۲- ننا زابلی نژاد*
۳- محمد غروی
۴- محمودرضا اصحاب یمین
۵- بیتا خرم

۱- دانشیار جراحی اطفال، بیمارستان دکتر شیخ، مشهد، ایران
۲- دانشیار پاتولوژی، بیمارستان دکتر شیخ، مشهد، ایران
۳- استادیار بیهوشی، دانشگاه علوم پزشکی مشهد، مشهد، ایران
۴- رزیدنت جراحی عمومی - دانشگاه علوم پزشکی مشهد، مشهد، ایران
۵- پزشک عمومی، مشهد، ایران

*مشهد - بیمارستان فوق تخصصی کودکان دکتر شیخ، گروه پاتولوژی، مشهد، ایران

تلفن: ۷۶۳۸۵۷۷ - ۵۱۱ - ۹۸+

فاکس: ۷۶۷۰۹۳۴ - ۵۱۱ - ۹۸+

email: zabolinejadn@mums.ac.ir

مقدمه

بیماری هیرشپروننگ از علل شایع انسداد روده در نوزادان می‌باشد که تقریباً به میزان ۱ در هر ۳۵۰۰-۵۰۰۰ تولد نوزاد زنده و ۷۰-۸۰٪ موارد در جنس مذکر مشاهده می‌شود (۱، ۲). بیماری با فقدان سلولهای گانگلیونی در شبکه های زیرمخاطی و میانتریک روده مشخص می‌شود که باعث عدم پرستالتیسم در نواحی روده مبتلا گردیده و به این سبب، انسداد روده‌ای فانکشنال در مبتلایان ایجاد می‌شود. بیماری در دوره نوزادی به صورت تاخیر در دفع مکنونیم با علائم انسدادی دیستال روده تظاهر می‌یابد و در سنین بالاتر علائم می‌تواند مشابه بیوست فانکشنال مقاوم به درمان باشد. تشخیص هیرشپروننگ با انجام بیوپسی تأیید شده و پزشک در برخورد با این بیماران ناچار به حذف قسمت های درگیر روده است (۱).

روش معمول جراحی در این بیماران شامل کولستومی در دوره نوزادی و سپس عمل جراحی حذف قسمت بدون گانگلیون و آناستوموز قسمت سالم روده به کانال آنال^۱ از طریق شکم و پرینه می‌باشد. گاهی استفاده از مسهل‌ها و لوله رکتال و شستشو با نرمال سالین می‌تواند انسداد عملکردی موجود در این بیماری را برطرف نموده و به این ترتیب از انجام کولستومی طی دوره نوزادی جلوگیری نماید (۱، ۲).

در ۷۰-۸۰٪ از بیماران مبتلا به هیرشپروننگ، قطعه آگانگلیونیک در سطح رکتوسیگموئید می‌باشد لذا با توجه به مسائل فوق در سال های اخیر عمل جراحی یک مرحله‌ای در همان دوره نوزادی از طریق لاپاراتومی یا همراه با لاپاراسکوپ یا از راه آنال در یک مرحله مورد توجه قرار گرفته است (۳). لازم به ذکر است که در این روش نیازی به لاپاراتومی و کولستومی و یا لاپاراسکوپ همراه، وجود ندارد و این خود موجب کاهش قابل توجه عوارض بعد از عمل و هزینه می‌گردد. هدف این مطالعه بررسی و روش درمانی حذف جراحی یک مرحله‌ای روده بزرگ از راه مقعد بدون استفاده همزمان از لاپاراسکوپ بوده است. در این مطالعه عمل حذف یک مرحله‌ای روده بزرگ از طریق مقعد انجام و بیماران از نظر بروز عوارض تحت پیگیری قرار گرفتند، تا در نهایت به مقایسه این

روش با روش های درمانی دیگر پرداخته شود. لازم به ذکر است که در این روش نیازی به لاپاراتومی و کولستومی و یا لاپاراسکوپ همراه وجود ندارد و این خود موجب کاهش قابل توجه ناتوانی بعد از عمل و هزینه می‌گردد.

روش کار

این مطالعه توصیفی- مقطعی طی سال های ۱۳۸۳ تا ۱۳۸۵ در بیمارستان کودکان دکتر شیخ مشهد انجام شده است. ۴۰ بیمار مبتلا به هیرشپروننگ که به روش اصلاح تک مرحله‌ای از راه مقعد عمل شده بودند مورد مطالعه قرار گرفتند.

معیار انتخاب بیماران جهت مطالعه وجود علائم بالینی در گروه نوزادان شامل تاخیر در دفع مکنونیم و تاخیر در دفع باریم در انما با کنتراست و در گروه سنی بالاتر بر اساس وجود ترانزیشنال زون در باریم انما بوده است. در صورت پاسخ مثبت فروزن سکشن (وجود سلول گانگلیونر) بیماران از مطالعه حذف شده اند.

برای کلیه والدین بیماران توضیحات لازم و آگاه کردن آنها بر اساس توضیح چند مرحله‌ای بودن اعمال متداول و نیاز به لاپاراتومی و مقایسه آن با روش یک مرحله‌ای از راه مقعد داده شد و رضایت کتبی اخذ گردید.

تشخیص اولیه بیماری هیرشپروننگ در بیماران بر اساس علائم بالینی و باریم انما بود و تشخیص بالینی با استفاده از بیوپسی (فروزن سکشن) در هنگام شروع عمل تأیید گردید. برای همه بیماران آمادگی محدود روده در حد تمیز شدن رکتوم و قطعه دیستال روده بزرگ انجام گرفت و آنتی بیوتیک قبل از عمل (جتنامیسین و سفازولین) دریافت کردند و پس از عمل نیز به رژیم آنتی بیوتیک، مترونیدازل اضافه شد. عمل جراحی تحت بیهوشی عمومی در وضعیت لیتوتومی انجام گرفت. در شروع عمل جهت باز کردن بهتر چهار بخیه نگهدارنده با نخ سیلک به پوست و لبه آنال زده شد و ابتدا با یک برش مخاطی در سطح خلفی در فاصله ۵/۰ تا ۱ سانتیمتر بالاتر از خط دندانه‌ای (بین ساعت ۳ و ۹) فلپ مخاطی ایجاد شد. سپس بیوپسی سروموسکولر جدار رکتوم جهت بررسی وجود سلول گانگلیونر با فروزن سکشن انجام شد. تعداد متوسط ۳۰ برش به ضخامت ۴ میکرون با استفاده از کرایوتوم از هر نمونه جهت بررسی وجود یا

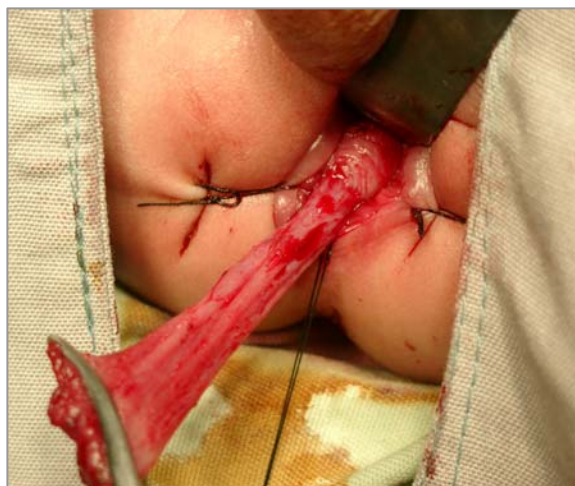¹ Pull through

عروق فقط با دیاترمی کوآگولاسیون انجام گرفت و عروق دروموند از سطح روده مسدود و سپس قطع گردید و با این کار امکان دسترسی به قسمت پروگزیمال سیگموئید از طریق ترانس آنال مهیا شد. بعد از رسیدن به روده سالم که دارای سلول گانگلیونر بود، روده مبتلا از ۳ تا ۵ سانتیمتر پروگزیمال تر حذف شد تا قسمت ترانزیشنال هم حذف گردد، سپس در همه موارد بجز بیمار اول برش خلفی^۱ جهت جلوگیری از اثرورود روده سالم به داخل قسمت باقیمانده از روده بدون گانگلیون^۲ انجام گرفت. تنها در دو بیمار به دلیل طول زیاد قطعه مبتلا، لاپاراتومی همزمان جهت آزاد سازی کامل روده انجام شد (یک برش عرضی به طول ۳ سانتیمتر در ربع فوقانی چپ شکم انجام شده، از طریق آن مزانتر قطعه عصب دار تا حدی که بتواند به راحتی تا ناحیه لگن بیاید آزاد شده و سپس مابقی عمل به طریق حذف یک مرحله ای روده بزرگ از طریق مقعد انجام شد). آناستوموز کولوآنال با ویکریل صفر ۴ در یک لایه انجام گردیده، درن رکتال در همه موارد گذاشته شد و بخش حذف شده از روده نیز جهت آسیب شناسی ارسال و عمل خاتمه یافت. مشخصات فردی، نتایج عمل جراحی، مدت پیگیری بیماران در پرسشنامه جمع آوری گردید. اطلاعات جمع آوری شده با استفاده از آمار توصیفی وجداول توزیع فراوانی و آزمون تی پردازش شد.

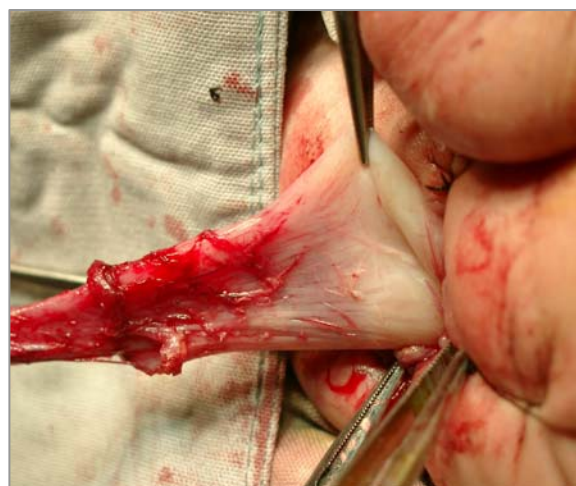
نتایج

در بررسی ۴۰ بیمار مبتلا به هیرشپروننگ مورد مطالعه در این تحقیق، ۳۱ نفر (۷۷/۵٪) پسر و ۹ نفر (۲۲/۵٪) دختر بودند. هیرشپروننگ در ۲۲ مورد (۵۵٪) از نوع رکتوسیگموئید (۳۰٪) از نوع قطعه کوتاه (۳-۵ سانتی متر) و ۲۵٪ درگیر تا حد سیگموئید) و در ۱۳ مورد (۳۲/۵٪) از نوع خیلی بلند و در ۵ مورد (۱۲/۵٪) از نوع بلند بود. میانگین سن بیماران در هنگام تشخیص ۷/۷۵ ماه (دامنه ۳ روز تا ۶۰ ماه) و میانگین سن در هنگام عمل ۹/۰۵ ماه (دامنه ۳ روز تا ۸۴ ماه) و میانگین وزن بیماران در هنگام عمل ۶/۰۶ کیلوگرم (دامنه ۲/۶ تا ۲۴ کیلوگرم) بود.

عدم وجود سلول گانگلیونر مورد مطالعه قرار گرفت و پس از تأیید آگانگلیونیک بودن (تأیید تشخیص هیرشپروننگ) برش فلپ مخاط در سطح قدامی هم کامل گردید. جدا کردن در قسمت زیر مخاطی تا حد رفلکشن پریتون انجام گرفت (۸-۱۰ cm). سطح سروزال و عضلات رکتوم قطع شد و با ورود به کاویته شکم، ادامه حذف روده بزرگ به صورت تمام ضخامت ادامه یافت (شکل ۱، ۲).



شکل ۱- موکوزکتومی کامل رکتوم انجام شده، قسمت سروموسکولار در پروگزیمال مشخص می باشد.



شکل ۲- سیگموئید به صورت تمام ضخامت از مقعد خارج شده و ناحیه ترانزیشنال به خوبی قابل مشاهده می باشد.

در حین آزاد سازی روده مکررا نمونه جهت مشخص شدن حد گانگلیونیک فرستاده شد. لازم به ذکر است که کلیه نمونه های ارسال شده جهت فروزن سکشن با روش پاساژ بافتی معمول نیز مورد بررسی بعدی قرار گرفتند. در اکثر موارد حذف

¹ Posterior slit

² Double cuff effect

فراوانی بیماری هیرشپروننگ در جنس مذکر (۸۰-۷۰٪) بیشتر است (۲، ۴، ۵).

در بررسی انواع هیرشپروننگ در مطالعه حاضر، اغلب بیماران از نوع درگیری در حد رکتوسیگموئید بودند.

میانگین طول مدت عمل جراحی در این مطالعه ۱۰۱/۶۰ دقیقه بود. در مطالعات مشابه انجام شده میانگین طول مدت عمل از ۱۰۵ تا ۱۸۱ دقیقه متغیر گزارش شده است (۶-۸، ۹).

میانگین طول مدت ناشتا بودن بعد از عمل جراحی در مطالعه حاضر ۴/۳۵ روز بود. در مطالعه انجام شده توسط حدیدی بیماران در ۲۴ ساعت اول ناشتا بودند و تغذیه بعد از روز دوم آغاز گردید و نتایج مطلوبی نیز به دست آمد (۱۰). در مطالعه زانگ تغذیه کامل دهانی بین روزهای دوم تا چهارم شروع شده بود (۱۱).

میانگین طول قطعه حذف شده از روده در مطالعه حاضر ۱۷/۳۱ سانتیمتر بود. این میزان در مطالعات مشابه از ۲۵ تا ۲۶/۸ سانتیمتر متغیر گزارش گردیده است (۵، ۶). در مطالعه مشابه انجام شده توسط تیراکول^۱ طول قطعه حذف شده از روده بین ۹ تا ۲۵ سانتیمتر متغیر بوده است (۹). نتایج بدست آمده از مطالعه حاضر در این زمینه تقریباً مشابه با سایر مقالات می‌باشد.

در رابطه با میزان صحت و تطابق نتایج حاصل از فروزن سکشن با نتایج برش های بافتی معمول در یک مطالعه ۱۵ ساله توسط شایان و همکاران که بر ۱۰۴ بیمار و ۷۰۰ فروزن سکشن حین عمل صورت گرفته، میزان انطباق نتایج ۹۸/۷٪ گزارش گردیده است (۱۲). در مطالعه حاضر چنانچه ذکر شد این تطابق به میزان ۱۰۰٪ بوده است.

میانگین طول مدت نیاز به لوله رکتال بعد از عمل در مطالعه حاضر ۴/۴۱ روز بود که در این زمینه آماری در مطالعات مشابه ارائه نشده بود.

از آنجائی که در روش های معمول دیگر مثل سوانسن^۲ و دو حامل^۳ به دلیل دستکاری ناحیه لگن امکان احتباس ادراری وجود دارد لذا در تمامی بیماران عمل شده با روش های فوق گذاشتن کاتتر ادراری در روزهای بعد از عمل مورد نیاز است. در

میانگین طول مدت عمل جراحی تک مرحله‌ای از راه مقعد ۱۰۱/۶۰ دقیقه (دامنه ۲۵ تا ۲۷۰ دقیقه) و میانگین طول قطعه حذف شده از روده ۱۷/۳۱ سانتیمتر (دامنه ۲/۲۵ تا ۳۸ سانتیمتر) مشاهده گردید.

میانگین طول مدت نیاز به لوله رکتال بعد از عمل ۴/۴۱ روز (دامنه ۳ تا ۱۲ روز) بود و از کل بیماران فقط ۸ بیمار بعد از عمل جراحی نیاز به کاتتر ادراری داشته اند که میانگین طول مدت نیاز به کاتتر ادراری ۳/۳۰ (دامنه ۲ تا ۶ روز) بود.

بعد از عمل جراحی، ۸ مورد (۲۰٪) از بیماران مورد مطالعه، نیاز به بستری در ICU پیدا کردند و در ۳۲ مورد (۸۰٪) به بخش انتقال یافتند.

مدت زمان قطع تغذیه از طریق دهان پس از عمل جراحی تک مرحله‌ای از راه مقعد ۴/۳۵ روز (دامنه ۱ تا ۷ روز)، میانگین مدت اقامت بیماران بعد از عمل در بیمارستان ۵/۷۶ روز (دامنه ۲ تا ۱۴ روز) و میانگین طول مدت پیگیری بیماران بعد از عمل ۹/۱۰ ماه (دامنه ۳ تا ۳۳ ماه) بود.

در تمامی بیماران مورد مطالعه در این تحقیق عمل جراحی تک مرحله‌ای از راه مقعد انجام شد. تشخیص حین عمل (با استفاده از کرایوتوم) در کلیه موارد با نتایج حاصل از پاساژ بافتی روتین نمونه های مربوط و وضعیت سلول گانگلیونر در سگمان حذف شده روده مطابقت داشت و این امر با بازبینی مجدد کلیه اسلایدهای میکروسکوپی توسط همکار دیگر پاتولوژیست مورد تایید قرار گرفت. با توجه به اینکه در حین عمل جراحی یک بیمار (اولین مورد) جداسازی کاف عضلانی انجام نشده بود، لذا یک ماه بعد از عمل جراحی بیمار دچار اتساع شکم گردید و در نتیجه دیلاتاسیون انجام شد. در ۲ بیمار انتروکولیت اتفاق افتاد که در ۱ مورد ۲ ماه و در بیمار دیگر ۲ سال بعد از عمل جراحی بود و یک بیمار چهار روز پس از ترخیص به دلایل غیر مرتبط با عمل جراحی (به علت نارسایی قلب) فوت نمود.

بحث

در این مطالعه ۴۰ بیمار مبتلا به هیرشپروننگ به روش حذف یک مرحله ای روده بزرگ از طریق مقعد، تحت عمل جراحی قرار گرفتند که غالباً (۷۷/۵٪) پسر بودند و مطابق آمار ارائه شده

¹ Teerarakul

² Sowansen

³ Douhamel

است (۱۷). طی بررسی الحالی^۱ از مجموع ۱۴۹ کودک تحت مطالعه، خارش مقعد در ۴۸ بیمار، تنگی محل آناستوموز در ۷ بیمار، انتروکولیت در ۲۶ نفر و آبسه راجعه در ۳ نفر و نشت آناستوموز در ۱ نفر و انسداد ناشی از چسبندگی در ۱ مورد گزارش گردید و میزان کلی مرگ و میر ۲٪ بود (۵). بنابراین عوارض بعد از عمل در این مطالعه و نیز غالب عوارض گزارش شده بعد از عمل حذف یک مرحله ای روده بزرگ از طریق مقعد قابل اصلاح بوده و حتی به طور سر پایی کنترل می‌شود.

نتیجه گیری

روش جراحی حذف یک مرحله ای روده بزرگ از طریق مقعد روشی کاملاً موثر و کم عارضه و با توجه به اینکه در این مطالعه حدود ۷۰٪ انواع هیرشپرونک نوع کوتاه و درگیری در حد رکتوسیگموئید بوده اند، لذا در اکثر موارد قابل انجام است. بیوپسی فروزن سکشن می‌تواند جایگزین مناسبی برای بیوپسی دائم باشد و از یک مرحله مداخله^۲ تهاجمی اضافی جلوگیری نماید و از آنجا که انجام بیوپسی به روش ساکشن مخاط در همه جا در دسترس نیست، این روش جایگزین مناسبی برای تائید تشخیص نیز می‌باشد. پوسترپور میکتومی که برای انواع خیلی بلند انجام می‌شود، چه به صورت ترانس آنال (که احتمال آسیب اسفنکتر وجود دارد) و چه به صورت پره ساکرال (بخاطر احتمال آسیب مخاطی که خطر عفونت و گندخونی و فیستول دارد) به خوبی با این روش قابل جایگزینی است.

تشکر و قدردانی

بدینوسیله از زحمات استاد گرانقدر سرکار خانم دکتر سعادت میرصدرایی که در امر بازبینی کلیه اسلایدهای میکروسکوپی ما را یاری نمودند سپاسگزاری می‌گردد.

روش حذف یک مرحله ای روده بزرگ از طریق مقعد به دلیل عدم دستکاری اعصاب لگنی نیاز به گذاشتن کاتتر ادراری بسیار کمتر می‌باشد و از کل بیماران فقط ۸ بیمار بعد از عمل جراحی نیاز به کاتتر ادرار داشته اند که میانگین طول مدت نیاز به کاتتر ادراری ۳/۳۰ (دامنه ۲ تا ۶ روز) بود. بنابراین با توجه به این که کاتتر گذاری مجرای ادراری در دوره نوزادی می‌تواند مخاطره آمیز باشد عمل حذف یک مرحله ای روده بزرگ از طریق مقعد تا حد زیادی از احتمال بروز عوارض کاتتر گذاری ادراری جلوگیری نموده، از طرفی شانس عفونت بیمارستانی ناشی از سوندهای متمکن بعد از عمل نیز کاسته می‌شود.

۲۰٪ از بیماران مورد مطالعه در این تحقیق نیاز به ICU بعد از عمل داشتند و میانگین طول مدت اقامت در بیمارستان ۵/۷۶ روز بود. مدت اقامت در بیمارستان در مطالعه آلبانز^۱، دو روز و در مطالعه ژانگ^۲ بین ۴ تا ۵ روز بوده است (۱۱، ۱۳). مطابق آمار ارائه شده در سایر مقالات مدت اقامت بیمارستانی در روش حذف یک مرحله ای روده بزرگ از طریق مقعد غالباً کمتر از یک هفته می‌باشد که از این نظر بسیار کمتر از سایر روش‌های عمل جراحی هیرشپرونک است (۵، ۶، ۹، ۱۴).

میانگین مدت پیگیری بیماران بعد از عمل در این مطالعه ۹/۱۰ ماه و عوارض شامل اتساع شکم یک ماه بعد از عمل در ۱ بیمار و انتروکولیت در ۲ بیمار (۲ ماه و ۲ سال بعد از عمل جراحی) گزارش شد و یک بیمار، چهار روز پس از ترخیص به دلایل غیر مرتبط با عمل جراحی (به علت نارسایی قلب) فوت نمود. در مورد عوارض عمل جراحی نیز در سایر مقالات عوارضی مانند عفونت زخم، خونریزی، انتروکولیت و بیوست ذکر شده است (۶، ۱۵). بروز انتروکولیت در مطالعه رامش^۳ ۷/۵٪ (۱۶) و طی مطالعه وندر^۴ از ۱۵ بیمار ۲ مورد (۸) مشاهده شده است. در مطالعه ژانگ^۲ از مجموع ۴۰ بیمار ۲ مورد انتروکولیت شدید و ۵ مورد انتروکولیت خفیف داشته اند (۱۱) و همچنین در مطالعه وستر^۵ شواهد بروز انتروکولیت و رشد بیش از حد باکتری بعد از عمل دیده شد و نیاز به دیلاتاسیون محل آناستوموز نیز گزارش شده

¹ Albanese

² Zhang

³ Ramesh

⁴ Wender

⁵ Wester

References:

- 1- Langer J. Colon (Hirschsprung's disease). In: O'Neill. Pediatric surgery. 5th ed. Philadelphia: W B. Saunders Company; 1998.p. 1347-1363.
- 2- Holschneider A, Ure B. Hirschsprung's disease. In: Achcraft W, Holcomb G, Murphy P. Pediatric surgery. 4th ed. Philadelphia: Elsevier-Inc; 2005.p. 477-491.
- 3- Pratap A, Shakya VC, Biswas BK, Sinha A, Tiwari A, *et al.* Single-stage transanal endorectal pull-through for Hirschsprung's disease: perspective from a developing country. *J Pediatr Surg* 2007; 42:532-535.
- 4- Wilcox DT, Bruce J, Bowen J, Bianchi A. One-stage neonatal pull-through to treat Hirschsprung's disease. *J Pediatr Surg* 1997; 32:243-5; discussion 245-7.
- 5- Elhalaby EA, Hashish A, Elbarbary MM, Soliman HA, *et al.* Transanal one-stage endorectal pull-through for Hirschsprung's disease: a multicenter study. *J Pediatr Surg*. 2004; 39: 345-351.
- 6- Li AW, Zhang WT, Li FH, Cui XH, Duan XS. A new modification of transanal Soave pull-through procedure for Hirschsprung's disease. *Chin Med J (Engl)* 2006; 119: 37-42.
- 7- Touk BA. Transanal one stage soave pull-through for Hirschsprungs disease. *Saudi Med J* 2003; 24:537-538.
- 8- Weidner BC, Waldhausen JH. Swenson revisited: A one-stage, transanal pull-through procedure for Hirschsprung's disease. *J Pediatr Surg* 2003; 38:1208-1211.
- 9- Teeraratkul S. Transanal one-stage endorectal pull-through for Hirschsprung's disease in infants and children. *J Pediatr Surg* 2003; 38:184-187.
- 10- Hadidi A. Transanal endorectal pull-through for Hirschsprung's disease: experience with 68 patients. *J Pediatr Surg* 2003; 38: 1337-1340.
- 11- Zhang SC, Bai YZ, Wang W, Wang WL. Clinical outcome in children after transanal 1-stage endorectal pull-through operation for Hirschsprung's disease. *J Pediatr Surg* 2005; 40:1307-1311.
- 12- Shayan K, Smith C, Langer JC. Reliability of intraoperative frozen sections in the management of Hirschsprung's disease. *J Pediatr Surg* 2004; 39:1345-1348.
- 13- Albanese CT, Jennings RW, Smith B, Bratton B, Harrison MR. Perineal one-stage pull-through for Hirschsprung's disease. *J Pediatr Surg* 1999; 34: 377-380.
- 14- Langer JC, Seifert M, Minkes RK. One-stage Soave pull-through for Hirschsprung's disease: a comparison of the transanal and open approaches. *J Pediatr Surg* 2000; 35:820-822.
- 15- Weinberg M, Klin B, Vinograd I. One-stage surgery for Hirschsprung's disease in children. *Harefuah* 1999; 137: 269-271, 350.
- 16- Ramesh JC, Ramanujam TM, Yik YI, Goh DW. Management of Hirschsprung's disease with reference to one-stage pull-through without colostomy. *J Pediatr Surg* 1999; 34:1691-1694.