

موردنگاری

آبتالیپو پروتئینمی (گزارش دو مورد)

*حمید رضا کیانی فر^۱ MD، ننا زابلی نژاد^۲ MD، فاطمه حیدری^۳ MD

^۱استادیار و فوق تخصص گوارش اطفال، ^۲استادیار پاتولوژی، رزیدنت پاتولوژی

تاریخ دریافت: ۸۴/۸/۵ - تاریخ پذیرش: ۸۵/۳/۴

خلاصه

آبتالیپوپروتئینمی (ABL^۱)، یک بیماری نادر متابولیسم لیپوپروتئین؛ است که سبب کاهش کلسترول و فقدان یا کاهش شدید LDL و VLDL می شود. این بیماری اتوزومال مغلوب به صورت سوء جذب چربی، دژنراسانس اسپینوسریبار، آکانتوسیتوز گلبولهای قرمز و رتینوپاتی، تظاهر می کند.
معرفی بیمار: در این مطالعه، دو مورد از این بیماری با تظاهر سوء تغذیه شدید و دیستانسیون شکم معرفی گردیده است. ابتدا تصور می شد بیمار به سلیاک و فیبروکیستیک مبتلا هستند.
کلمات کلیدی: آبتالیپوپروتئینمی، سوء جذب، آکانتوسیتوز

*مشهد- خیابان طاهری- بیمارستان فوق تخصصی کودکان دکتر شیخ- دفتر گروه اطفال- تلفن: ۲۵-۷۲۶۹۰۲۱ داخلی ۲۴۲

فاکس: ۰۵۱۱-۷۲۷۷۴۷۰ - Email: rdu@mums.ac.ir - نویسنده رابط

مقدمه

آبتالیوپروتئینی (ABL) یک اختلال اتوزومال مغلوب و نادر است که به میزان یک در میلیون از افراد جامعه اتفاق می افتد (۱).

نخستین بار در سال ۱۹۵۰ توسط باسن^۲ و کورن زوینگ^۳ با وجود یافته هایی شامل آکانتوسیتوز، هیپوکلسترولمی، نوریت محیطی، دژنراسانس پیشرونده ستون خلفی، عقب ماندگی ذهنی، رتینیت پیگمنتوزا و استئاتوزا توصیف گردید (۲).

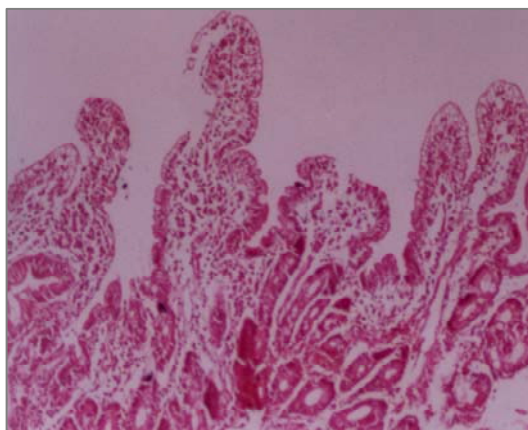
در مجلات داخلی، تنها یک مورد آبتالیوپروتئینی در کشور ما گزارش شده است (۳). با توجه به نادر بودن بیماری فوق، قابلیت درمان و لزوم توجه به نشانه های بالینی و آزمایشگاهی آن در تشخیص هر چه سریعتر و پیشگیری از بروز عوارض شدید، این مطالعه گزارش بررسی آبتالیوپروتئینی در سنین شیرخواری است.

معرفی بیمار

۱) بیمار پسر ۹ ماهه شیرخواری بود که، جهت بررسی علت سوء رشد بستری شد. وی با زایمان طبیعی، ترم، وزن تولد ۴۱۵۰ گرم و آپگار مناسب، متولد شده بود. واکسیناسیون به طور معمول، انجام شده تغذیه با شیر مادر بوده و از ۳ ماهگی شیرخشک به همراه شیر مادر استفاده کرده و از ۶ ماهگی غذای کمکی شروع شده است. پدر و مادر فامیل بوده اند و سابقه بیماری مشابه در خانواده وجود نداشت.

مشکل او به صورت افزایش دفعات مدفوع، از ماه اول تولد، با وجود مدفوع حجیم، چرب و بد بو بوده است. اشتها خوب، استفراغ نداشته و دفعات ادرار طبیعی بوده است. در معاینه لاغری شدید، بیقراری، چهره رنگ پریده، کاهش چربی زیر پوستی، کاهش چربی ناحیه گونه (چربی بیشا) وجود داشت. وزن ۵۴۸۰ گرم، دور سر ۴۱ سانتی متر، معاینه سر و گردن، قلب و ریه، معاینه چشم و فوندوسکپی طبیعی بود. دیستانسیون خفیف شکم بدون ارگانومگالی وجود داشت. معاینه عصبی و

رفلکس های عمقی طبیعی و تکامل وی معادل یک شیرخوار ۴-۵ ماهه بود. در معاینه اندام لاغر با کاهش توده عضلانی، بدون کلاینگ بود. در آزمایشات انجام شده یافته های غیر - طبیعی شامل آنمی خفیف، (MCV=۹۵fl, Hb=۱۱/۱gr/dl) آکانتوسیتوز (۵۰٪) بود. مدفوع بیمار چرب که در رنگ آمیزی سودان III، ۷۰-۸۰ قطره چربی در HPF^۴ نمایان بود. کلیه آزمایشات بیوشیمی، آزمایشهای عملکرد کبد، گازهای خون شریانی، کشت ادرار، خون و مدفوع در حد طبیعی بود. آزمایش عرق جهت بیمار انجام و کلراید ۲۵mEq/l گزارش شد. ارزیابی لیپید سرم نمایانگر کاهش تری گلیسیرید (۱۰mg/dl) کلسترول (۳۰mg/dl) و LDL (۴mg/dl) بود. لیپیدهای خون والدین در حد طبیعی گزارش شد. رادیوگرافی استخوان نشان دهنده ی کاهش دانسیته استخوانی بود و باریک میل اتساع در لویهای ژنوم را نشان داد. در آندوسکپی از روده باریک، نمای برف روی مخاط روده باریک مشخصه چربی، در سطح مخاطی دیده شد. در بررسی آسیب شناسی، حفظ ارتفاع طبیعی ویلی های مخاطی در دئودنوم همراه با وجود واکوئل های سیتوپلاسمیک با تراکم بیشتر در ناحیه آپیکال، مشاهده گردید (شکل ۱).



شکل ۱ - مخاط دئودنوم با حفظ ارتفاع طبیعی ویلی ها و وجود واکوئل های سیتوپلاسمیک با تراکم بیشتر در ناحیه آپیکال (H&E - ۱۰×۱۰: بیوپسی شماره ۳۶۰۶)

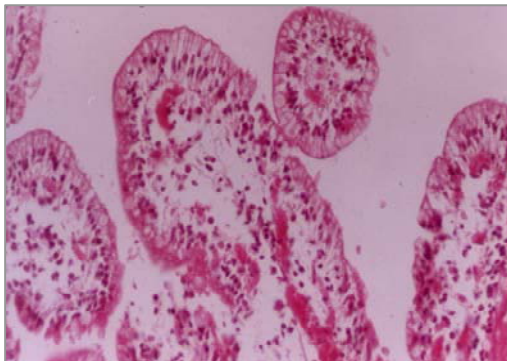
² Bassen

³ Kornzweig

⁴ High Power Field

طبیعی را نشان داد. کلسترول (18mg/dl)، تری گلیسیرید (12mg/dl)، لیپوپروتئین های با دانسیته پائین (2mg/dl) بود. در آزمایش مدفوع، چربی بیش از ۱۰۰ قطره در HPF با رنگ آمیزی سودان به همراه کاهش فعالیت تریپسین مدفوع مشاهده شد. کلراید عرق 30mEq/l و سدیم آن 39mEq/l بود. سایر آزمایشات در حد طبیعی بود. تستهای لیپید والدین در حد طبیعی گزارش شد.

رادیوگرافی استخوان ها نشان دهنده استئوپوروز شدید و عکس قفسه سینه طبیعی بود. در ترانزیت روده باریک، اتساع لوپهای روده ای بدون نمای خاصی از سوء جذب مشاهده شد. سونوگرافی کبد، طحال و پانکراس طبیعی بود. در لگنچه کلیه راست یک سنگ به اندازه 8mm مشهود بود. آندوسکپی روده باریک نمای برف را نشان داد. در بررسی آسیب شناسی و ریزینی، مخاط روده باریک با حفظ طرح و ارتفاع طبیعی ویلی های مخاط دارای واکوئل های سیتوپلاسمیک در اپیتلیوم سطحی و با تراکم بیشتر در ناحیه آپیکال بود (شکل ۲).



شکل ۲ - وجود واکوئل های سیتوپلاسمیک در اپی تلیوم

سطحی مخاط روده باریک

(H&E- 20×10 : بیوپسی شماره ۳۱۳۸)

مجموع یافته های بالینی، آزمایشگاهی و هیستوپاتولوژیک، تشخیص آبتالیوپروتئینی را محقق ساخت.

بحث

ABL یا سندرم باسن - کورنزینگ، یک اختلال ژنتیک نادر و اتوزومال مغلوب در تولید و ترشح آپولیپوپروتئین های

بیمار با تشخیص آبتالیوپروتئینی تحت درمان دریافت چربی از نوع زنجیره متوسط و ویتامین های محلول در چربی با مقادیر بالا قرار گرفت که در مدت یک ماه ۹۰۰ گرم افزایش وزن داشت.

بیمار دختر ۱۵ ماهه شیرخواری که به علت عدم رشد و اتساع شدید شکم در اورژانس بیمارستان بستری شد. وزن تولد ۳ کیلوگرم، محصول زایمان طبیعی از مادری ۱۹ ساله، مولتی گراو ۲، بدون سابقه غیر طبیعی در دوران بارداری بود.

واکسیناسیون وی کامل بوده است. در سابقه خانوادگی، پدر و مادر فامیل بوده و فرزند اول خانواده همان ابتدا فوت نموده است. مشکل وی از ماه اول تولد به صورت شل شدن مدفوع و افزایش دفعات آن به همراه افزایش چربی مدفوع، شروع شده که این امر منجر به عدم وزن گیری وی گردیده است. علی رغم تغذیه با شیر مادر و شیر خشک و شروع غذای کمکی از ۴ ماهگی مشکل وی کماکان ادامه داشته است تا آن جا که در شهرستان بستری شده و تشخیص خاصی جهت وی مطرح نشده است. اتساع شکم از یکماه قبل از مراجعه شدت یافته است.

در معاینه فیزیکی وزن شیرخوار ۳۶۵۰ گرم، دور سر ۳۹cm و شیدیدا بیقرار بود کاشکتیک با موهای خشک و روشن، پوست خشک، کاهش چربی زیر پوست، اتساع شکم، لاغری شدید اندام و کاهش توده عضلانی وجود داشت. رفلکس های تاندونی عمقی، طبیعی بود. در مورد سایر ارگان ها یافته غیر طبیعی مشاهده نشد. معاینه چشم از نظر رتینیت پیگمانتر طبیعی بود. از نظر تکامل، توانایی یک کودک ۹ ماهه را داشت. پس از ۲۰ روز بستری و تجویز سرم و املاح، ویتامین های محلول در آب و چربی، بهبودی مختصر در حال عمومی و افزایش وزن به میزان ۴۵۰ گرم مشاهده شد، اما اتساع شکم کماکان باقی بود. نکات قابل توجه در بررسی های انجام شده شامل: هموگلوبین $7/6\text{ g/dl}$ با $MCV=78\text{ fl}$ ، آکانتوسیتوز شدید (80%)، آلبومین سرم $4/2$ گرم در دسی لیتر بود. آزمایشهای کبدی افزایش خفیف ترانس آمینازها و آلکالن فسفاتاز در حد

میزان ویتامین E است. این علائم عمدتاً در دهه دوم زندگی رخ می دهند (۴، ۸).

علائم هماتولوژیک معمولاً خفیف اما از نظر تشخیصی بسیار کمک کننده است (۱۰). در بررسی اسمیر خون محیطی آکانتوسیتوز (گلبول های قرمز با زواید متعدد و نامنظم) به علت افزایش نسبی محتوای اسفنگومیلین غشاء گلبول قرمز مشاهده می شود (۱۱). میزان آکانتوسیت در اسمیر خون به ۵۰-۹۰٪ می رسد.

آکانتوسیتوز در بیماری های شدید کبد، هیپوتیروئیدی، نارسائی هیپوفیز، سندروم های میلودیسپلاستیک، پیکنوسیتوز انفانتیل، آنورکسی نروزا، سوء تغذیه شدید، گروه های خونی McLeod و نورو آکانتوسیتوز نیز دیده می شود (۱).

در ABL نسبت فسفاتیدیل کولین به اسفنگومیلین کاهش می یابد. علاوه بر این ممکن است کم خونی همولیتیک ناشی از کمبود ویتامین E و یا PT، طولانی شود و خونریزی مغزی ناشی از کمبود ویتامین K، در بیماران مشاهده گردد (۴، ۸، ۹). جذب ویتامین D وابسته به شیلومیکرون نبوده و بطور معمول علائم مربوط به کمبود ویتامین D در ABL دیده نمی شود. گزارش یک مورد ABL با تظاهر ریکتز مربوط به سوء جذب کلسیم در جریان استئاتوره بوده است (۱۲).

تغییرات ساختمانی در دستگاه گوارش محدود به روده باریک است و یافته های ریزینی در بیوپسی مخاط ژژونوم در تشخیص، کمک کننده خواهد بود. با توجه به احتمال وجود نمای مشابه ABL در سلولهای اپی تلیال مخاط پس از مصرف غذای پرچربی، توصیه می گردد بیوپسی از روده باریک حداقل ۶ ساعت پس از صرف غذا انجام شود. در بررسی میکروسکوپی طرح ویلی های مخاطی طبیعی است؛ اما آنتروسیتهای آپیکال تجمع چربی داخل سلولی را به صورت واکوئلای گرد با سایز نامنظم نشان می دهند که می توان از فروزن سکشن و رنگ آمیزی Oil Red O جهت اثبات ماهیت این واکوئلهای استفاده کرد (۴، ۱۳).

واکوئلایزیون آنتروسیتهای پاتوگنومونیک ABL نیست؛ چرا که گاهی در سایر اختلالات نظیر آنمی مگالوبلاستیک، بیماری

بتا است. این بیماری ناشی از جهش در ژن کد کننده بخش ۹۷ کیلودالتونی پروتئین انتقال دهنده تری گلیسیرید میکروزومال (MTP)^۵ است (۴). تاکنون ۸ جهش در ژن MTP شناخته شده است (۵). این پروتئین دیمریک در تسریع انتقال تری گلیسیرید، استرکلستریل و فسفولیپید از غشاها نقش دارد و جهش در آن سبب کاهش شدید سطح تری گلیسیرید و کلسترول پلاسما، تغییر در ساختار لیپوپروتئین غشاءها و اجزاء لیپوپروتئین و کمبود ویتامین ها می گردد (۶، ۷). به عبارت دیگر بیماران دچار اختلال در ترشح لیپوپروتئین های محتوی apoB می شوند که نتیجه آن عدم وجود یا کاهش شدید شیلومیکرون، VLDL^۶ و LDL^۷ در پلاسماست (۸).

۷۰٪ موارد ABL در جنس مذکر دیده می شود. علائم بالینی در کودکان مبتلا به صورت FTT^۸ در سال اول زندگی و وجود مدفوع حجیم و بدبو به علت سوء جذب چربی (استئاتوره) است. سایر علائم گوارشی شامل اتساع شکم، اسهال، استفراغ و نیز نشانه های مربوط به سوء جذب ویتامین های محلول در چربی است (۹). لنفانژکتازی روده ای، بیماری احتباس شیلومیکرون و هیپوتالیپوپروتئینمی دارای تظاهرات گوارشی شبیه این بیماری هستند (۴).

در موارد درمان نشده علائم نورولوژیک پیشرونده به علت کاهش سطح ویتامین E و پراکسیداسیون فسفولیپیدهای غیر اشباع مشاهده می شود که عمدتاً در دهه اول یا دوم زندگی به صورت کاهش رفلکس های تاندونی عمقی آغاز شده و در بیماران درمان نشده به صورت کاهش درک موقعیت، کاهش حس پوستی و اختلالات حرکتی به صورت بی نظمی حرکات عضلانی، لرزش آگاهانه و داء الرقص خواهد بود. عقب ماندگی ذهنی در یک سوم مبتلایان مشاهده می شود (۹، ۸).

اختلالات دید شامل شب کوری، لوچی، فلج عضلات چشم، رتینیت پیگمنتوزا و حتی کوری کامل در صورت درگیری ماکولا خواهد بود که بخشی مربوط به کمبود ویتامین A است؛ اما شدیدترین اثر به روی شبکیه مربوط به کاهش

^۵ Microsomal Triglyceride transfer Protein

^۶ Very - Low Densite Lipoprotein

^۷ Low Density Lipoprotein

^۸ Failure To Thrive

موارد ذکر شده کمک کننده خواهد بود. درمان این بیماران شامل حذف تری گلیسریدهای حاوی اسیدهای چرب با زنجیره بلند و جایگزینی آن با تری گلیسریدهای دارای زنجیره متوسط است. علاوه بر این تجویز ویتامین های A, K, و E جهت پیشگیری از عوارض طولانی مدت انجام می شود (۸، ۱۴).
با توجه به قابل درمان بودن ABL به ویژه در مراحل اولیه بیماری، اندازه گیری لیپیدها و آپوپروتئین ها نه تنها در بچه هایی با FTT و سوء جذب بلکه در کودکانی با علائم عصبی غیر قابل توجه و همچنین در بالغین با اسهال مزمن و یافته های بالینی و آزمایشگاهی سوء جذب توصیه می شود (۱۵).

سلیاک و اسپروی تروپیکال نیز مشاهده می شود (۱۳). علاوه بر این یافته های هیستولوژیک مشابه در بیماران هموزیگوت با هیپولیپوپروتینمی و نیز بیماری احتباس شیلومیکرون دیده می شود که وجود پروفیل لیپیدمیک طبیعی در خواهر و برادر سالم بیماران با ABL افتراق را امکان پذیر می سازد. از سوی دیگر وجود توام دژنرسانس اسپینوسربلار و رتینوپاتی پیگمانته در این بیماران ممکن است سبب اشتباه تشخیصی با آتاکسی فریدریش اسکروز ارثی ستونهای خلفی و جانبی ستون نخاعی شود (۴، ۸).
توجه به علائم بالینی، آکانتوسیتوز، عدم وجود لیپیدهای محتوی apoB در جریان خون و نمای هیستوپاتولوژیک بیوپسی روده باریک در تشخیص صحیح ABL و افتراق از



References:

- 1- Shafer FE. Acanthocytosis. eMedicine Journal. 2002; 3:11pp. Available at: <http://www.emedicine.com/ped/topic2.htm>. Accessed On: 2005.
- 2- Bassen FA, Kornzweig AL. Malformation of erythrocytes in cases of atypical retinitis pigmentosa. Blood 1950; 5: 381.
- ۳- فرهمند، فاطمه. آبتالیوپروتینمی و گزارش یک مورد. مجله دانشگاه علوم پزشکی بابل، دوره دوم، شماره ۶ (بهار ۱۳۷۹): ص ۵۹-۵۷.
- 4- Martin MG, Wright EM. Congenital intestinal transport defects. In: Walker WA, Sherman PM, Goolet O, et al, editors. Pediatric gastrointestinal disease. 4th ed. Hamilton: BC Decker; 2004. 898-921.
- 5- Wang J, Hegel RA. Microsomal triglyceride transfer protein (MTP) gene mutation in Canadian subjects with abetalipoproteinemia. Human mutation 2000; 15: 294-5.
- 6- Hussain MM, Iqbal J, Anwar K, et al. Microsomal triglyceride transfer protein: a multifactorial protein. Front Bioxci 2003; 1(8); s500-6.
- 7- Berriot-Varoqueax N, Aggerbeck LP, et al. The role of the microsomal triglyceride transfer protein in abetalipoproteinemia. Annu Rev Nutr 2000; 20: 663-97.
- 8- Tershakovec AM, Rader DJ. Disorders of lipoprotein metabolism and transport. In: Behrman RE, Kliegman RM, Jenson HB, editors. Nelson textbook of pediatrics. 17th ed. Philadelphia: Saunders; 2004. p 445-459.
- 9- Finch LA, Nowiciki Mg, Mitchell T, et al. Clinical quiz. Abetalipoproteinemia. J Pediatr Gastroenterol Nu 2001 ; 32 (3) : 310-315.
- 10-Rajajee S, Sathysekaran M, Shanker J, et al. Importance of screening the peripheral smear. Indian J Pediatr 2002; 69 (9): 821-2.
- 11-Wong P. A basis of the acanthocytosis in inherited and acquired disorders. Med Hypotheses 2004; 62 (6): 966-9.
- 12-Narchi H, Amr SS, Mathew PM, et al. Rickets as unusual initial presentation of abetalipoproteinemia and hypobetalipoproteinemia. J Pediatr Endocrinol Metab 2001; 14 (3): 329-33.
- 13-Odez RD, Goldman J. Systemic and miscellaneous disorders. In: Ming S, Goldman H, editors. Pathology of the gastrointestinal tract. 2nd ed. Baltimore: Williams and Wilkins; 1998. 399-429.
- 14-Granot E, Kohen R. Oxidative stress in abetalipoproteinemia patients receiving long-term vitamin E and vitamin A supplementation. Am J Clin Nutr 2004; 79 (2): 226-30
- 15-Triantafillidis JK, Rottaras G, Sgourous S, et al. A-betal-lipoproteinemia: clinical and laboratory features, therapeutic manipulations, and follow-up study of three members of a Greek family. J Clin Gastroenterol 1998; 26 (3): 207-11.