

بررسی فراوانی ده ساله انواع تومورهای خوشخیم استخوانی در بیماران بستری شده یک مرکز دانشگاهی

مرکز تحقیقات ارتوپدی- دانشگاه علوم پزشکی مشهد

تاریخ دریافت: ۹۱/۱۲/۱- تاریخ پذیرش: ۹۲/۲/۱۸

خلاصه

مقدمه

بیشتر تومورهای خوش خیم استخوانی بدون علامتند. برخی از آنها مثل استئوکندروما و تومور باسلول ژانت، توانایی تبدیل شدن به تومور بدخیم را دارند. بنابراین با تشخیص سریع نوع تومور از عوارض فیزیکی منفی تومورهای بدخیم، جلوگیری می شود.

روش کار

این مطالعه توصیفی گذشته نگر در بیماران بستری شده با تشخیص بالینی تومور خوش خیم استخوانی در فاصله سالهای ۱۳۷۷-۱۳۷۸ در بیمارستان قائم مشهد انجام شد. عواملی مثل سن، محل تومور، جنس، ... و اطلاعات پاراکلینیکی نظیر هموگلوبین، کلسیم، بررسی شدند. اطلاعات توسط پرونده بیماران در بایگانی بیمارستان استخراج شده و توسط نرم افزار آماری SPSS تجزیه و تحلیل شد.

نتایج

استئوکندروما و اگزوستیوزیس متعدد با ۲۸/۴٪ شایعترین تومور خوش خیم استخوانی بود. استخوان ران شایعترین محل درگیری بود (۲۹/۴٪)، شایعترین گروه سنی بین ۱۸-۴۰ سالگی بود، درد و تورم و حساسیت درمحل در ۲/۴۰٪ موارد به عنوان شایعترین علامت بالینی است. شیوع تومورها در مردان (۹/۵۶٪) بیشتر از زنان (۱/۴۳٪) بود و رزکسیون بیشترین روش درمانی است (۶۷/۶٪). در بررسی سری بیماران ۶ مورد هایپرکلسمی و ۱۴ مورد کم خونی دیده شد.

نتیجه گیری

در این بررسی استئوکندروما و اگزوستیوزیس متعدد با ۲۸/۴٪ بیشترین تومور خوشخیم استخوانی در بیماران بستری شده در بیمارستان قائم در ۱۰ سال اخیر بود.

کلمات کلیدی: تومور استخوانی، رزکسیون، کورتاژ

^۱ سید مهدی مظلومی*

^۲ محمدحسین ابراهیم زاده

^۳ هادی مخملباف

^۴ سید علی مهدویان

۳، ۲، ۱- دانشیار گروه ارتوپدی، دانشگاه علوم

پزشکی مشهد، مشهد، ایران

۲- دانشجوی دکتری عمومی، دانشگاه علوم

پزشکی مشهد، مشهد، ایران

*مشهد- بیمارستان قائم، مرکز تحقیقات

جراحی ارتوپدی، مشهد، ایران

تلفن: ۰۵۱۱-۸۰۱۲۶۱۰-۹۸

email: mazloumim@mums.ac.ir

مقدمه

تومورهای استخوانی قدیمی ترین نوع نئوپلاسم در پاتولوژی است که حتی مدتی قبل از ظهور انسان در کره زمین وجود داشته اند. تومورهای استخوانی در تمام نژادها و تمام کشورها بروز می کند. شیوع سالانه تومورهای خوشخیم استخوانی در حدود ۱ مورد در هر ۱۲۰ هزار نفر جمعیت می باشد (۱). متأسفانه به دلیل این که علائم این تومورها واضح نیست بیشتر به صورت تصادفی کشف می شوند. پزشکان موظفند در صورت مشکوک شدن سریعاً با آزمایشات بالینی و پاراکلینکی درصدد تشخیص باشند. زیرا در برخی از این تومورها مثل استئوکندروما که اتفاقاً شایعترین تومور خوش خیم استخوانی است، در صورت عدم تشخیص و درمان نابجا، تبدیل به تومور بدخیم شده که هم عوارض تومورهای بدخیم نظیر متاستاز به ارگانهای داخلی را داشته و هم بار روانی منفی باقی می گذارد (۲).

نکته مهم دیگر پی گیری درست این بیماران است که با توجه به عود شدید برخی از این تومورها باید ظرف چند سال بعد از عمل جراحی کاملاً با اقدامات پاراکلینکی صحیح، تحت نظر قرار گیرند. هدف کلی این مطالعه بررسی آماری شیوع تومورهای خوش خیم استخوانی در بیماران بستری در بخش ارتوپدی بیمارستان قائم درده سال اخیر (۱۳۷۷-۱۳۸۷) است. اهداف اختصاصی شامل تعیین سن شایع ابتلا تومورهای خوش خیم استخوانی و تعیین شایعترین محل ابتلا تومورهای خوش خیم و بررسی روش درمانی در این بیماران و تعیین وجود یا فقدان رابطه معنی دار بین شیوع تومورهای خوش خیم استخوانی با تعیین هایپرکلسمی و کم خونی است.

روش کار

در این مطالعه توصیفی و گذشته نگر، ابتدا تمام پرونده های بیماران بستری شده در بخش ارتوپدی بیمارستان قائم از سال ۱۳۷۷-۱۳۸۷، در بایگانی مخصوص بیماران بستری، بررسی شد و تشخیص هایی که با نام ضایعات تومورال و شبه تومور درج شده بود، با ثبت شماره پرونده استخراج گردید.

نام تومور خوش خیم، محل درگیری، علائم بالینی، کلیه اطلاعات فردی شامل سن، جنس و یافته های پاراکلینکی شامل

کلسیم و هموگلوبین در جداولی به تعداد ۱۰۰ عدد، از پرونده های موجود در بایگانی استخراج و ثبت گردید. روش نمونه برداری غیر احتمالی بود و این طرح توسط کمیته پژوهشی دانشگاه نیز تصویب شده بود. اطلاعات با استفاده از نرم افزار SPSS تجزیه و تحلیل شد.

نتایج

در این تحقیق ۸۳/۳٪ بیماران اهل خراسان رضوی، ۱۳/۷٪ از خراسان جنوبی و ۲/۹٪ از خراسان شمالی بودند. شیوع این تومور در مردان بیشتر از زنان بود (۵۶/۹٪).

در بررسی پرونده بیماران، از مجموع ۲۶۸ ضایعه تومورال، ۱۰۲ مورد تومور خوش خیم (۳۸٪) و ۱۱۷ مورد تومور بدخیم (۴۴٪) و ۴۹ مورد ضایعات متاستاتیک (۱۸٪) وجود داشت.

شایعترین (۲۸/۴٪) نوع تومور خوش خیم استخوانی استئوکندروما (۱۴/۷٪) و آگزوستیوزیس متعدد (۱۳/۷٪)^۱ بودند و پس از آن به ترتیب آنوریسمال بن سیست، ژانت سل تومور و استئوئید استئوما بود و کوندروبلاستوما نادرترین تومور خوشخیم استخوانی در ده سال اخیر در بیمارستان قائم بود.

شایعترین محل درگیری (۲۹/۴٪) در استخوان فمور، شایعترین سن درگیری بین ۱۸ تا ۴۰ سالگی بود (۵۵/۹٪)، بیشترین شکایت بیماران درد و تورم و حساسیت موضع (۴۰/۲٪) بود. شایعترین روش درمانی رزکسیون تومور (۶۷/۶٪) و و بعد از آن کورتاژ در (۱۸/۶٪) بیماران بود. شیوع آنمی در بین تومورهای خوش خیم در ده سال اخیر در بیمارستان قائم حدود ۱۴ مورد که در بین آنها تومور با سلولهای ژانت (GCT)^۲ با سه مورد، بیشترین شیوع کم خونی داشت. شش مورد هایپرکلسمی در بین این تومورها وجود داشت که در بین آنها استئوکندروما همراه با آگزوستیوزیس با ۴ مورد بیشترین شیوع هایپرکلسمی داشت (جدول ۱) (نمودار ۱، ۲).

^۱ منظور از استئوکندروما نوع منفرد تومور و آگزوستیوزیس نوع متعدد تومور می باشد.

^۲ Giant Cell Tumor

بحث

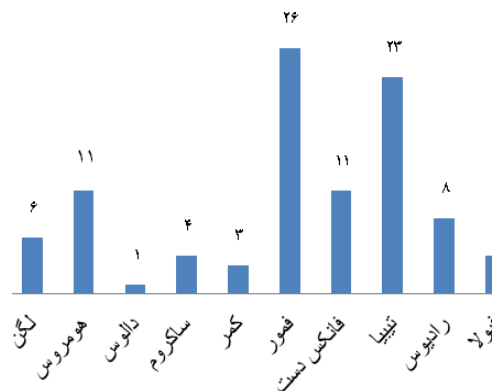
انکوندروما طبق منابع معتبر جهانی، ۲۰٪ کل تومورهای خوش خیم را شامل می شود (۳). در این مطالعه هم، ۷/۸٪ تومورهای خوش خیم استخوانی متعلق به انکوندروما است. انگشتان دست و پا شایعترین محل درگیری بود (۷۵٪). شایعترین سن درگیری بین ۱۸-۴۰ سالگی و در جنس مرد بیشتر دیده شد (نسبت ۵/۳). شایعترین علامت بالینی تومور درد به دنبال شکستگی پاتولوژیک بوده است (۸۷٪). بیشترین روش جراحی که استفاده می شد، رزکسیون تومور و پر کردن حفره آن با گرافت اتوژن بود. ۸۷/۵٪ تومور در خراسان رضوی دیده شد که در یک بیمار آنمی وجود داشت و هایپرکلسمی در بیماران دیده نشد.

استوئید استوما ۱۰-۱۳٪ تومورهای خوش خیم استخوانی را شامل می شود. مردان ۲ برابر بیشتر از زنان مبتلا می شوند (۴). در این مطالعه شیوع آن ۱۳/۷٪ بوده و شایعترین محل درگیری ۴۲/۹٪ فمور و بعد از آن تیبیا بود. شایعترین سن درگیری زیر ۱۸ سالگی و در این مطالعه هم در مردان بیشتر از دوبرابر دیده شد (۱۱/۳ مرد به زن). درمان جراحی در تمام بیماران، برداشت نیدوس بود.

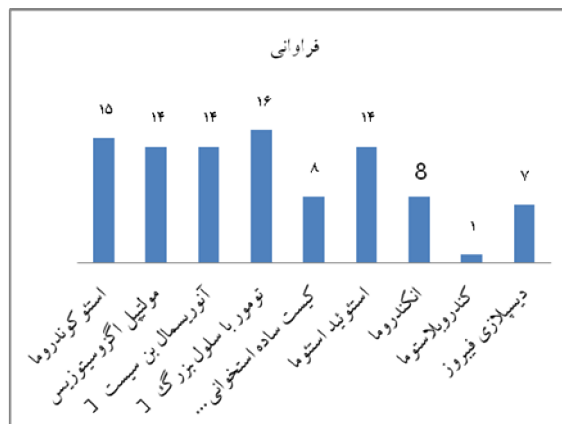کندروپلاستوما کمتر از ۱٪ تومورهای استخوانی را شامل می شود. در مردان کمی بیشتر از زنان است. بین ۱۰-۲۵ سالگی شیوع بیشتری دارد. درد تیز شبیه استوئیداستوما علامت اصلی است (۵،۶). این تومور در بیماری دیده شد و محل درگیری اپیفیز پروگزیمال هومروس، سن بیمار ۱۸ سال و جنس وی مرد بود. روش جراحی آن رزکسیون بوده بیمار از اهالی خراسان جنوبی بوده و کم خونی و هایپرکلسمی نداشت. تومور با سلول ژانت ۱۹٪ تومورهای خوش خیم استخوانی را شامل می شود. بیشترین محل درگیری، دیستال فمور و بعد به ترتیب پروگزیمال تیبیا و دیستال رادیوس است (۷-۹). در این بررسی شیوع آن ۱۵/۷٪ بود. رادیوس با (۳۷/۵٪) شایعترین محل درگیری بود و بعد آن تیبیا و فمور به طور مساوی هر کدام ۱۸/۸٪ مبتلا بودند. در جنس زن بیشتر از مرد دیده شده (۱۰/۶ زن به مرد) و شایعترین سن درگیری سن ۱۸-۴۰ سالگی (۸۱/۳٪) بود. شایعترین علامت بالینی تومور، درد و تورم تندرینس بود. (۴۲٪). بیشترین روش جراحی به کار رفته رزکسیون با ۹۳/۸٪ بود. یک مورد هایپرکلسمی و ۳ مورد آنمی که بعد از استوکنندروما

جدول ۱- دموگرافی بیماران

فرآوانی	جنس زن/مرد	سن			درصد
		≤ ۱۸	۱۸-۴۰	۴۰ <	
استوکنندروما	۱۵	۶	۹	—	۱۴/۷
مولتیپل آگزوستوزیس	۱۴	۵	۸	۱	۱۳/۷
آنوريسمال بن سيست (ABC)	۱۴	۱۱	۷	۱	۱۸/۶
تومور با سلول بزرگ (GCT)	۱۶	۲	۱۳	۱	۱۵/۷
کيست ساده استخوانی (UBC)	۸	۴	۴	—	۷/۸
استونید استوما	۱۴	۹	۵	—	۱۳/۷
انکندروما	۸	۱	۷	—	۷/۸
کندروپلاستوما	۱	۱	—	—	۱
ديسپلازی فیروز	۷	۲	۴	۱	۶/۹



نمودار ۱- نوع تومور



نمودار ۲- محل تومور

تعداد

است (۱۶). در این بررسی شیوع آن ۶/۹٪ بود. فمور شایعترین محل درگیری (۴۲/۹٪) و در مقام دوم تیبیا بود. ۵۷/۱٪ بین سنین ۱۸-۴۰ سالگی و ۲۸/۶٪ در سن زیر ۱۸ سالگی در زنان بیشتر دیده شد (نسبت ۵/۲). روش درمانی آن کورتاژ و گرافت استخوانی بود (۷۱/۴٪). ۸۵/۷٪ در خراسان رضوی شیوع داشت. استئوکوندرومای منفرد نوع ارثی متعدد آن یا مولتیپل اگزوستوزیس شایع ترین تومور خوش خیم استخوانی است (۱۷،۱۸). در بیماران مورد بررسی استئوکندروما (۱۴/۷٪) با اگزوستوزیس متعدد (۱۳/۷٪) و مجموعاً ۲۸/۴٪ شایعترین تومور خوشخیم استخوانی بود. هایپرکلسمی در ۴ بیمار در این گروه وجود داشت.

نتیجه گیری

به طور کلی نتایج این بررسی نشان داد که انکندروما در مردان شایعتر بود، استوئید استوما در افراد زیر ۲۰ سال بیشتر دیده شد. کیست آنوریسمال در خانمها شیوع بیشتری داشت و بیشترین روش درمانی رزکسیون تومور بود.

تشکر و قدردانی

از معاونت پژوهشی دانشگاه علوم پزشکی که در اجرای این طرح حمایت کردند تشکر و قدردانی می شود.

بیشترین شیوع آنمی در بین تومورها داشت. کیست آنوریسمال استخوانی ۱/۵٪ تومورهای استخوانی را شامل می شود (۱۰-۱۲). شیوع آن در این بررسی ۱۸/۶٪ بود. شاید نحوه تشخیص پاتولوژی باعث این اختلاف آماری باشد. این کیست در زنان بیشتر دیده شد (۱۲/۷ زن به مرد). اطراف زانو به طور کلی شایعترین محل تومور است. شایعترین محل درگیری در این بررسی فمور و تیبیا هر کدام به طور مساوی ۲۶/۳٪ و مقام دوم فیولا با ۲۱/۱٪ بود. دهه ۲ زندگی بالاترین شیوع را دارد. شایعترین سن درگیری ۱۸ سال (۵۷/۹٪) بود. ۵۲/۶٪ روش کورتاژ و در ۴۷/۴٪ رزکسیون وسیع بود. ۷۸/۹٪ در خراسان رضوی دیده شد و ۲۱/۱٪ در خراسان جنوبی. (بیشترین شیوع در بین تومورها در خراسان جنوبی بود) دو مورد آنمی وجود داشت و هایپرکلسمی دیده نشد.

کیست ساده استخوان (UBC)^۱ ۳٪ تومورهای استخوانی را شامل می شود. پروگزیمال هومروس شایعترین محل درگیری است (۱۳-۱۵). در این بررسی شیوع آن ۷/۸٪ بود و شایعترین محل درگیری هومروس (۵۷/۱٪) و در مقام دوم تیبیا بود. ۵۰٪ در سن زیر ۱۸ سالگی و ۵۰٪ در سنین بین ۱۸-۴۰ سالگی بود. شیوع آن در مردان ۳ برابر بیشتر از زنان بود. درمان اصلی کورتاژ و گرافت استخوانی بود. ۸۳/۳٪ در خراسان رضوی دیده شد. شیوع دیسپلازی فیبرو ۷٪ از تومورهای خوش خیم استخوانی

^۱Unicameral bone cyst

References:

1. Forest M. Diagnosis of tumors and psdotumoral lesions of bones and joint. In: Vanel D, Hackwood S. Orthopedic Surgical Pathology. 7thed. Philadelphia: Academic Press; 2009.p. 475-598.
2. Cannale T. Benign bone tumors. In: Beaty H, Chamberli J. Campbell s Operative Orthopaedics. 11thed .NY: Mosby Press; 2009.p. 1467-2124.
3. Mirra J. Clinical guidelines for differentiating chondroblastoma from chondrosarcoma and enchondroma. Jackson B, Zigger T. Complications in orthopedics. 10thed. Philadelphia : academic Press; 2009.p.333-355.
4. Frassia F. Clinicopathologic features and treatment of osteoid osteoma and osteoblastoma in children and adolescent. In: Waltrip R, Sponseler P, et al. Pediatr Orthop Oncology. 10thed.WA : NY Press; 2009.p.559-587.
5. Minami A, Kato H, Nagai M. Recurrent benign chondroblastoma at the distal end radius. J Hand Surg 2009; 24:113-137.
6. Ramapa A, Lee F, Tang P. Chondroblastoma of bone. J Bone Joint Surg 2008; 82A:41-45.
7. Blackley H, Wunder J, Davis A. Treatment of giant-cell tumors of long bones with curettage and bone grafting. J Bone Joint Surg 2009; 81A:122-134.
8. Eckardt J. Giant cell tumor of bone. In: Grogan T, Zirameck A. Clin Ortho. 11thed.WA : Seattle University Press; 2008.p.204-245.
9. Keefe R, Donnel R, Temple HT. Giant cell tumor of bone in the foot and ankle. Foot Ankle Int 2009; 16:42-56.
10. Szendori M, Cser I, Konya A, Renyi-Vamos V. Aneurysmal bone cyst a review of 52 primary and 16 secondary cases. Arch Orthop Trauma Surg 2008; 43:313-323.
11. Casaderi R, Moscato M, Rugeri P. Aneurysmal bone cyst and giant cell tumor of the foot and ankle. Foot Ankle J 2009; 58:130-142.
12. Martinez V, Sissons H. Aneurysmal bone cyst A review of 123 cases including primary lesions and those secondary to other bone pathology. Cancer J Bone Joint Surg 2009; 61:138-152.
13. Garceau G, Gregory C. Solitary unicameral bone cyst. J Bone Joint Surg 2009; 36:129-142.
14. Capana R. The natural history of unicameral bone cyst after steroid injection. In: Dal Monte A, Gitelis S, Campanaci M. Clinical Orthop. 10thed. Philadelphia: GA Press; 2008.p.365-421.
15. Bovil D. Unicameral bone cysts a comparison of treatment options. In: Skinner H, Meyerson G, Saunders A. Orthop Review. 11thed. WA: Mosby Press; 2009.p.422-465.
16. Harris W, Dudley R, Barry R. The natural history of fibrous dysplasia an orthopaedic pathological and roentgenographic study. J Bone Joint Surg 2009; 44:321-333.
17. Porter D, Emerton M, Villanueva-Lopez F, Simpson A. Clinical and radiographic analysis of osteochondromas and growth disturbance in heredity exostosis. J Pediatr Orthop 2009; 20:246-251.
18. Snearly W, Peterson H. Management of ankle deformities in multiple heredity osteochondromata. J Pediatr Orthop 2009; 23:427-446.