

## مورد نگاری

# پارگی داخل شکمی کیست هیداتیک در یک خانم حامله در سه ماهه اول بارداری

تاریخ دریافت: ۹۱/۱۰/۵ - تاریخ پذیرش: ۹۲/۲/۲۱

### خلاصه

#### مقدمه

بیماری هیداتید عفونتی انگلی است که بیشتر به صورت کیستهای کبدی بروز می کند. این بیماری در دوران بارداری ممکن است تشخیص داده نشود و پاره شدن کیست در حفره شکم منجر به عوارض خطرناک آنافیلاکسی و مرگ ناگهانی شود.

#### معرفی بیمار

گزارش حاضر یک بیمار حامله ۱۱ هفته با شکم حاد که دچار شوک آنافیلاکسی شده را معرفی می کند که تحت لاپاروتومی اورژانس قرار گرفت. کیستهای متعدد در کبد که یکی از آنها پاره شده بود رویت گردید. بررسی پاتولوژی و سرولوژی تشخیص هیداتیدوز را تایید کرد. بیمار تحت درمان با آلبندازول خوراکی قرار گرفت و با اندازه گیری سریال آنزیم های کبدی و سونوگرافی مانیتورینگ شد.

#### نتیجه گیری

کیست هیداتید و عوارض ناشی از آن باید به عنوان یکی از تشخیص افتراقیهای شکم حاد جراحی در طول حاملگی، به خصوص در افرادی که در نواحی اندمیک زندگی می کنند، در نظر گرفته شود.

**کلمات کلیدی:** بیماری هیداتید، حاملگی، شوک آنافیلاکسی، کیست

۱ روح ا... سبحانی  
۲ سمیرا آل سعیدی\*  
۳ علیرضا محمود آبادی

۱- متخصص جراحی عمومی، دانشگاه علوم

پزشکی گناباد، گناباد، ایران

۲- متخصص بیماریهای داخلی، دانشگاه علوم

پزشکی گناباد، گناباد، ایران

۳- استادیار گروه رادیولوژی، دانشگاه علوم

پزشکی گناباد، گناباد، ایران

\* گناباد- بیمارستان ۲۲ بهمن، گروه

داخلی، گناباد، ایران

تلفن: ۶۲۵۵۵۵۵-۳۱۱-۹۸+

email: dr.saedi62@yahoo.com

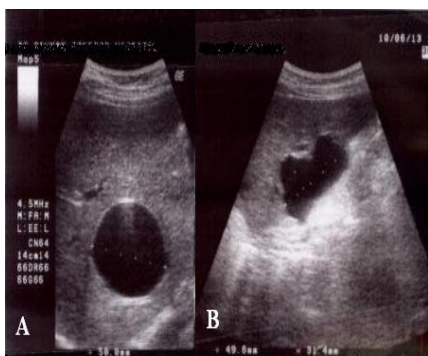
## مقدمه

بیماری هیداتید که تحت عنوان اکینوкокوز یا هیداتیدوز نیز شناخته می‌شود، عفونتی انگلی است که در اثر مرحله لاروی دو گونه کرم‌های پهن (اکینوкокوس) به وجود می‌آید: ای-گرانولوزوس (بیماری هیداتید کیستیک) و ای-مولتی لوكولاریس (بیماری هیداتید آلونولار). این بیماری در چندین منطقه اندمیک می‌باشد که بیش از همه در مناطقی که پرورش دام دارند، مانند آمریکای جنوبی، کشورهای مدیترانه‌ای، روسیه فدرال، آسیای میانه و آسیای مرکزی دیده می‌شود (۱). بیماری هیداتید ممکن است تقریباً در کل بدن پخش شود. بیشترین عضو که در این بیماری درگیر می‌شود کبد (۵۰ - ۷۷٪) و ریه‌ها (۵ - ۴۳٪) هستند (۲). بیماران دچار بیماری هیداتید غالباً بدون علامتند، اما پاره شدن کیست در حفره شکمی می‌تواند منجر به عوارض خطرناکی گردد که باعث آنافیلاکسی و مرگ ناگهانی می‌شود (۳،۴). در بارداری ممکن است علامت هیداتید به کاهش ایمنی سلولی در دوره بارداری نسبت داده شده و تشخیص داده نشود (۵). هیچ درمان استاندارد توصیه شده‌ای برای آن وجود ندارد. به دلیل قدرت تراتوژنیستی شیمی درمانی با میندازول یا آلبندازول، عمل جراحی درمان انتخابی در دوره بارداری است (۶،۷). گزارش حاضر یک بیمار نخست‌زا با شکم حاد که دچار شوک آنافیلاکسی شده معرفی می‌کند. پارگی کیست هیداتید در این بیمار به عنوان یکی از تشخیص‌های افتراقی مهم درد شکمی در بارداری تلقی می‌شود.

## معرفی بیمار

یک خانم ۲۴ ساله با بارداری یازده هفته، با درد شکم در کواران تحتانی راست (RLQ) و نیز درد پهلوئی راست که بیش از ۱۰ ساعت به طول انجامیده بود، در اورژانس بیمارستان ۱۵ خرداد گناباد در خرداد ماه سال ۸۹ پذیرش شد. شروع درد ناگهانی بوده و شدت آن به طور تصاعدی افزایش یافته بود. درد با تهوع و دو بار استفراغ غیرصفراوی همراه بود. هیچ سابقه‌ای از ضربه، اسهال، دیزوری و تب همراه با درد شکمی وجود نداشت. بیمار از خستگی و ضعف در یک هفته اخیر شکایت داشت. در معاینه فیزیکی، تندرns شدید RLQ و تندرns خفیف سوپراپوبیک و تندرns زاویه کوستوورترال راست همراه با

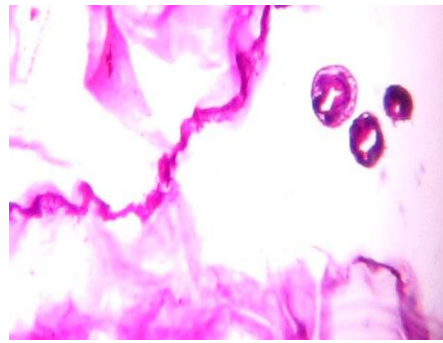
علائم حیاتی پایدار مشاهده شد. در معاینه شکمی، هیچ توده قابل لمس یافت نشد. بررسی های خونی طبیعی بود، اما در آزمایش ادرار، باکتریوری محدود با ۲۰-۲۵ گلبول سفید دیده شد. سونوگرافی دو کیست ساده در ناحیه قدامی دو لب کبد و نیز یک کیست سپتیت چندگانه را در لب راست دقیقاً زیر دیافراگم گزارش نمود (شکل ۱). همچنین جنین زنده‌ای با ضربان قلب و فعالیت قلبی نرمال که در سن ۱۱ هفته و ۴ روز بود، در رحم مشاهده گردید. نزدیک به ۱۵۰ سی سی مایع آزاد در پوچ مورسیون و حفره لگن گزارش شد. با وجود اینکه هیچ تغییری در سطح هموگلوبین رخ نداده بود، سه ساعت پس از پذیرش بیمار، فشار خون سیستولیک به زیر ۹۰ میلی متر جیوه رسید و برخی از علائم آنافیلاکسی مانند تاکی کاردی، وازودیلاسیون محیطی، تعریق شدید، تغییر وضعیت ذهنی و برافروختگی و قرمزی پوست مشاهده شد. هیدراسیون و دیگر تجویزهای مورد نیاز سریعاً انجام شد و بیمار برای لاپاروتومی اورژانسی به اتاق عمل منتقل گردید. تحت بیهوشی عمومی، دیواره شکمی با برش خط وسط باز شد و مایع زرد رنگی با دبری های سفید در فضای پاراکولیک و لگنی مشاهده شد که سریعاً ساکشن گردید. پس از قطع لیگامان های کروئری و مثلثی، کبد به سمت قدام جابجا شد و یک کیست بزرگ پاره شده در سگمان هفتم کبد مشاهده گردید که هیداتیدوز تشخیص داده شد. بلافاصله اطراف کبد با استفاده از چند لنگاز آغشته به سالین هیپرتونیک پک شد. بستر کیست پاره شده با محلول سالین هیپرتونیک ۲۰٪ شستشو داده شد.



شکل ۱- تصویر سونوگرافی نمایانگر کیست ساده در لب قدامی کبد (A) و کیست پاره شده در زیر دیافراگم (B) است.

شدید نیستند (۹). از این رو ممکن است گاهی اوقات پزشکان را دچار اشتباه سازد. حالت تهوع، زردی و بثورات جلدی ماکولار از رایج ترین علائم هستند. در نیمی از بیماران بیماری قبل از عمل تشخیص داده می شود (۱۰). غالباً تشخیص قطعی قبل از عمل بدون بررسی های بافت شناسی دشوار است. آزمایش های کازونی درون پوستی و تثبیت کمپلمان غیراختصاصی هستند. امروزه آزمایشات ایمنی برای ارزیابی آنتی بادی ها، آنتی ژنها و کمپلکس های ایمنی در گردش اختصاصی مورد استفاده قرار می گیرد. با این حال برای کیست هیداتید هیچ آزمایش دارای حساسیت و ویژگی بالا وجود ندارد (۱۱). تست الیزا با استفاده از مایع خام کیست هیداتید دارای حساسیت بالا اما ویژگی پائینی است. در آزمایش های آنتی ژن تخلیص شده یا تکنیک های دیگر (آنالیز ایمنو بلات، کشف آنتی بادی های Ig4، ایمنوالکتروفورز و غیره) ویژگی افزایش می یابد اما حساسیت افت می کند. از این رو پیشنهاد می شود که در تشخیص سرولوژیک اکینوкокوز کیستی ترکیبی از حداقل دو روش به کار برده شود. در این بیمار به دلیل نیاز به جراحی اورژانسی و فقدان شک بالا به اکینوкокوز، تست الیزا انجام نگرفت و پزشک مجبور به انجام لاپاراتومی تشخیصی که با گزارش سگلام<sup>۱</sup> تایید می شود، شد (۱۲).

تظاهر بالینی و ناشایع بودن پاره شدن کیست هیداتید را تا حدی مسئول تشخیص اشتباه این بیماری توسط جراح می دانند (۱۳). اما در برخی بیماران، به دلیل نبودن درد شکمی تشخیص اشتباه داده می شود (۱۴). در واقع علامت اصلی بیمار تندر نس RLQ بود. این حالت ممکن است در اثر برخی شرایط دوره بارداری مانند آپاندیسیت، حاملگی نابجا و تورشن تخمدان به وجود آید. مهم است در بیماران باردار با درد شکم براساس اطلاعات بالینی و پاراکلینیکی به تشخیص بیماریهای نادر توجه شود. ممکن است در بیماران باردار تشخیص اشتباه کیست هیداتید پاره شده افزایش یابد، از این رو هدف اصلی این گزارش در ابتدا برجسته کردن امکان برخی تشخیص ها در بیماران باردار با درد شکمی حاد و همچنین نشان دادن نقش اصلی عمل جراحی اورژانسی در این



شکل ۲- تصویر میکروسکوپی از جدار کیست با رنگ آمیزی H&E و بزرگ نمایی ۴۰۰

برای کیست کوچک دست نخورده در ناحیه قدامی لب راست، آسپیراسیون و تزریق سالین هیپرتونیک انجام گرفت. پس از برداشتن سقف کیست، محل آن شستشو داده شد و انتنوپلاستی انجام گرفت. کیست دست نخورده دیگر (در ناحیه قدامی لب چپ) به طور کامل برداشته شد. در پایان حفره لگن و شکم به طور کامل شستشو داده شد. سونوگرافی پس از جراحی، وجود جنین زنده با ضربان قلب و فعالیت قلبی نرمال را تایید کرد. بررسی پاتولوژی و سرولوژی تشخیص هیداتیدوز را تایید نمود (شکل ۲). در طول دوره بستری هیچگونه نشئت صفراوی رخ نداد و درن خارج شد. چهار روز پس از عمل جراحی، بیمار با آنتی بیوتیک مرخص گردید. سپس بیمار تحت درمان با آلبندازول خوراکی (۴۰۰ میلی گرم روزانه) قرار گرفت و با اندازه گیری سریال آنزیم های کبدی و سونوگرافی مانیتورینگ شد که خوشبختانه مادر و جنین هر دو سالم و بدون علامت بودند.

## بحث

پاره شدن کیست هیداتید در حفره صفاقی می تواند باعث درد شکمی اندکی شود که ممکن است با علائم طبیعی بارداری اشتباه گرفته شود، اما ممکن است باعث عوارض مهلکی مانند آنافیلاکسی و مرگ ناگهانی گردد (۴). میزان پارگی هیداتیدوز کبدی در حفره شکمی تقریباً نزدیک به ۳/۲٪ است که باید با جراحی اورژانسی درمان شود (۸). درد شکمی یکی از علائم اصلی پارگی کیست هیداتید می باشد، اما نشانه ها و علائم همیشه

<sup>۱</sup>Saglam

که عوارض کیست هیداتید مانند پارگی و انتشار داخل پریتون با احتمال لانه گزینی داخل صفاقی رخ دهد، از داروی فوق به خصوص پس از ترمیستر اول استفاده شود.

پارگی کیست هیداتید به عنوان یکی از تشخیص‌های افتراقی درد شکم در دوره بارداری و لزوم درمان آن با عمل جراحی قابل توجه است. اما برای از بین بردن حیوانات آلوده و سگها باید روشهای بهداشت عمومی اتخاذ گردد تا چرخه انتقال این بیماری شکسته شود.

### تشکر و قدردانی

در اینجا شایسته است از حسن همکاری پرسنل محترم آزمایشگاه بخش جراحی و اتاق عمل بیمارستان ۱۵ خرداد گناباد مراتب قدردانی و سپاس ایراد گردد.

بیماران بود. آلبندازول در دسته داروهای C برای تجویز در دوره بارداری قرار می‌گیرد. اگر پزشکان متقاعد شوند که فواید این دارو بیش از آسیب‌های بالقوه آن برای جنین است، ممکن است آن را مورد استفاده قرار دهند. اگر ارگانوژنز جنین کامل شده‌باشد، آلبندازول می‌تواند با اطمینان بیشتری به کار برده شود (۱۶،۱۵).

### نتیجه گیری

کیست هیداتید و عوارض ناشی از آن باید به عنوان یکی از تشخیص افتراقیهای شکم حاد جراحی در طول حاملگی، به خصوص در افرادی که در نواحی اندمیک زندگی می‌کنند، در نظر گرفته شود. اگرچه آلبندازول در ردیف داروهای گروه C در حاملگی محسوب می‌شود و استفاده از آن در مقالات مختلف به صورت ضد و نقیض بیان شده است، توصیه می‌شود در مواردی

### References:

- Lewis J W Jr, Koss N, Kerstein MD. A review of echinococcal disease. *Ann Surg* 1975; 181:390-396.
- Kammerer WS. Echinococcosis affecting the central nervous system. *Semin Neurol* 1993; 13:144-147.
- Sayek I, Onat D. Diagnosis and treatment of uncomplicated hydatid cyst of the liver. *World J Surg* 2001; 25:21-27.
- Drici H, Tansung T, Reyhan E, Bozdog AD, Nazli O. Acute intraperitoneal rupture of hydatid cyst. *World J Surg* 2006; 30:1879-1883.
- Kain KC, Keystone JS. Recurrent hydatid disease during pregnancy. *Am J Obstet Gynecol* 1988; 159:1216-1217.
- Wen H, New RRC, Craig PS. Diagnosis and treatment of human hydatidosis. *Br J Clin Pharm* 1993; 35:565-574.
- Morris DL, Dykes PW, Marriner S, Bogan J, Burrows F, Skeene-Smith H, *et al.* Albendazol: objective evidence of response in human hydatid disease. *JAMA* 1985; 253:2053-2057.
- Placer C, Martin R, Sanchez E, Soletto E. Rupture of abdominal hydatid cysts. *Br J Surg* 1998; 75:157-161.
- Ozturk G, Aydinli B, Yildigam MI, Basoglu M, Atamanalp SS, Polat KY, *et al.* Posttraumatic free intraperitoneal rupture of liver cystic echinococcosis: a case series and review of literature. *Am J Surg* 2007; 194:313-316.
- Booz MY. the value of plain film findings in hydatid disease of bone. *Clin Radiol* 1993; 47:265-268.
- Siracusano A, Buttari B, Delunardo F, Profumo E, Margutti P, Ortona E, *et al.* Critical points in the immunodiagnosis of cystic echinococcosis in humans. *Parassitologia* 2004; 46:401-403.
- Saglam A. Laparoscopic treatment of liver hydatid cysts. *Surg Laparosc Endosc* 1996; 6:16-21.
- Patel SS, But AA. Inadvertent rupture of echinococcal cyst: case report and review of literature. *Am J Med Sci* 2004; 327:268-271.
- Dirican A, Unal B, Ozgor D, Piskin T, Aydin C, Sumer F, *et al.* Perforated Hepatic hydatid cyst into the peritoneum with mild symptoms. *Case Rep Gastroenterol* 2008; 2:439-443.
- Pallua K, Putz G, Mitterschiffthaler G, Brezinka C, Biebl M, Paal P. Management of hepatic echinococcosis in pregnancy. *Int J Gynaecol Obstet* 2010; 109:162.
- van Vliet W, Scheele F, Sibinga-Mulder L, Dekker GA. Echinococcosis of the liver during pregnancy. *Int J Gynaecol Obstet* 1995; 49:323-324.