

مورد نگاری

گزارش مورد نادری از عفونت منتشر و خفته شکمی در بیماری با سابقه ۲۰ ساله بیماری کرون

تاریخ دریافت: ۹۵/۰۹/۰۱ - تاریخ پذیرش: ۹۵/۱۱/۱۰

خلاصه

مقدمه:

بیماری کرون یک اختلال با علت نامشخص می باشد که خود را به صورت التهاب جداری دستگاه گوارش نشان می دهد. این بیماری ممکن است تمام دستگاه گوارش، از دهان تا مقعد را گرفتار نماید.

معرفی بیمار:

مردی ۵۰ ساله (م-ظ) به علت ادم ژنرالیزه، ضعف عمومی شدید، اختلال حرکتی و احساس درد پراکنه شکمی، تنگی نفس، رنگ پریدگی و حالت سایکوتیک با سابقه ۲۰ سال بیماری التهابی مزمن روده (کرون) بستری شد. در معاینه بالینی به جز تاکی کاردی (۱۲۰ ضربه در دقیقه)، فشار خون ۸۰/۵۰ و ادم ژنرالیزه یافته غیر طبیعی دیگری مشاهده نشد. در آزمایشات آنمی و هیپوآلبومینمی گزارش شد. در رادیوگرافی ساده شکم در وضعیت خوابیده، روده هامتسع و نمای ایلئوس داشت که احتمال وجود هودا در زیر دیافراگم داده شد که در رادیوگرافی ریتین در حالت خوابیده واضح نبود. در سونوگرافی وسی تی اسکن شکم وجود مایع همراه بادبری لوکوله در نقاط مختلف شکم گزارش شد که در پونکسیون چرکی بود. در لاپاراتومی مایع چرکی فراوان بارسوب فیبرین و چسبندگی وسیع دیده شد ولی هیچ گونه فیستول یا پرفوراسیون آزاد روده ها مشاهده نشد.

نتیجه گیری:

روند نفوذ التهاب دیواره روده در بیماری کرون اغلب آرام و بدون تظاهرات بالینی شکم حاد می باشد و برای تشخیص این عارضه علاوه بر علائم بالینی لازم است از کلیه روش های تشخیصی استفاده نمود.

کلمات کلیدی: کرون، فیستول، پرفوراسیون

پی نوشت: این مطالعه فاقد تضاد منافع می باشد.

دکتر محمود فرهودی^۱

دکتر علی مختاری فر^{۲*}

۱- استاد بیماریهای داخلی، دانشگاه علوم پزشکی مشهد، ایران

۲- دانشیار بیماریهای داخلی، دانشگاه علوم پزشکی مشهد، ایران

* بیمارستان امام رضا (ع)، دفتر گروه داخلی، مشهد، ایران
تلفن: ۰۵۱-۳۸۰۲۲۳۷۰

Email: MokhtarifarA@mums.ac.ir

مقدمه

یکی از عوارض مهم آن ایجاد فیستول است که در نتیجه التهاب تمام جدار روده و ایجاد Sinus Tract است. روند نفوذ به دیواره روده اغلب بصورت آرام و بدون تظاهر بالینی شکم حاد می باشد. فیستولها ارتباط بین دواپی تلوم پوشاننده عضو هستند. محل شایع فیستولها بین روده و مثانه، یا پوست و یا روده به روده و یا واژن است. در مطالعات انجام شده در بیماران مبتلی به کرون ایجاد فیستول بین ۳۵ تا ۵۰٪ در طول ده تا بیست سال بوده و در موارد زیادی نیز قبل از تشخیص بیماری کرون فیستول ایجاد می شود. (۱-۲-۳-۴-۵-۶-۷-۸-۹-۱۰-۱۱-۱۲)

معرفی بیمار

بیمار آقای مهدی. ظ ۵۰ ساله مهندس برق (شماره پرونده بستری ۴۸۰۵۵-۸۴ مورخ ۹۵/۱/۱۶) به علت ادم ژنرالیزه، ضعف عمومی شدید، اختلال حرکتی و احساس درد پراکنده شکمی، تنگی نفس و حالت سایکوتیک و رنگ پریدگی با سابقه ۲۰ ساله بیماری التهابی مزمن روده (Crhon) در بخش داخلی بستری گردید.

در معاینه بالینی درجه حرارت زیر بغلی ۳۶/۸ سانتی گراد، تعداد نبض ۱۲۰ در دقیقه، و تعداد تنفس ۱۸ بار در دقیقه و فشارخون ۸۰/۵۰ میلیمتر جیوه بود. اسکلرا ایکتریک نبوده و وریدهای گردنی برجسته نبود، در سمع ریه ها رال مرطوب بگوش نمی رسید، اما قسمتهای تحتانی ریه به خوبی قابل سمع نبود.

در سمع قلب سوفل سیستولیک حدود ۱/۶ در کانون میترال شنیده می شد. در معاینه شکم، در نگاه نفاخ و پوست آن ادماتو بوده مقادیری از آسیت داشت و اسکار محل آپاندکتومی قبلی دیده می شد. در لمس ارگانومگالی مشخص وجود نداشت و حساسیت قابل ملاحظه ای در شکم ارزیابی نشد.

بیماری کرون^۱ بیماری التهابی روده ای ناشناخته از نظر اتیولوژی است که زمینه ژنتیک نیز دارد و با فعالیت مزمن و یا عود کننده سیستم ایمنی و ایجاد التهاب در دستگاه گوارش مشخص می شود. بیماری کرون و کولیت اولسور (Ulcerative Colitis) دو نمونه مهم بیماری التهابی روده با علت ناشناخته می باشند. بیماری کرون در بچه ای چهار ساله با سابقه دو ساله این بیماری نیز گزارش شده است، و در نتیجه التهاب مزمن هر قسمتی از دستگاه گوارش بوده که از دهان تا مقعد را فرا می گیرد، اما تمایل خاصی به ابتلاء قسمت انتهایی روده باریک و ابتدایی روده بزرگ دارد. التهاب در بیماری کرون در محور روده ای اغلب ناپیوسته است و می تواند تمام لایه های دیواره دستگاه گوارش از مخاط تا سرور را فرا گیرد. افراد مبتلی معمولاً از اسهال و درد شکم، بی اشتها و اغلب همراه با کاهش وزن شکایت دارند.

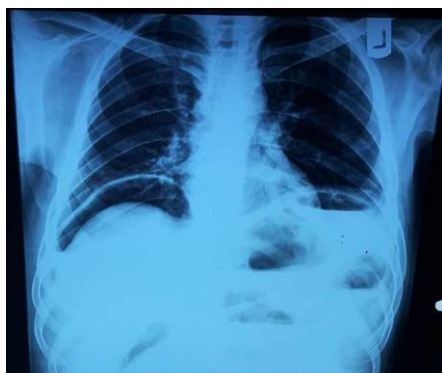
عوارض شایع آن شامل تنگی و فیستول می باشد که در بسیاری از موارد نیاز به جراحی نیز دارد، چون روند بیماری مزمن است، ممکنست محل ایجاد پرفوراسیون به پریتون به علت فیروز بعدی با تمامی روشهای تشخیصی بالینی مانند CT-Enterography و حتی لاپاراتومی مشخص نشود. تظاهرات متعدد خارج روده ای نیز ممکن است بروز نماید.

علت بیماری کرون به درستی شناخته نشده است و درمان گرچه در بهبودی علائم موثر است ولی درمان کامل ایجاد نمی شود.

¹ Crohn Disease

به واسطه ضعف عمومی شدید، ادم ژنرالیزه و اختلال حرکتی و طول مدت حدود بیست ساله بیماری کرون (Crhon) چنین ارزیابی شد که بیمار علاوه بر کاهش البومین سرم، دچار کاهش گاماگلوبولین، اختلالات الکترولیتی و انعقادی و نیز Trace Element مانند روی، مس، آرسنیک و غیره نیز است (که این مواد با وجود مقادیر کم آنها در بدن، در بسیاری از روندهای آنزیماتیک سلولی مداخله دارند)، بدین جهت مورد درمان روزانه با دو واحد FFP ایزوگروپ هر ۱۲ ساعت یک واحد قرار گرفت، همچنین بواسطه کمبود هموگلوبین (۷/۵ گرم /٪ میلی لیتر خون) دو واحد خون ایزوگروپ RH به بیمار ترانسفوزیون شد که در اکسیژن رسانی به نسج تاثیر تعیین کننده ای دارد و همین مقدار خون چند روز بعد مجدداً ترانسفوزیون شد. در مدت چند روز وضع عمومی بیمار به تدریج مساعد شد و بیماری که قادر به حرکت فعال نبود و درجاتی از زخم بستر نیز برای او ایجاد شده بود، قادر به حرکت و راه رفتن شد و در سالن بخش روزی چند بار بدون کمک همراه راه می رفت و تغذیه بیمار نیز مناسب شده بود اما حالت توکسیک بیمار بطور کامل بهبود نیافته بود، بدین جهت جستجوگری اتیلوژیک این عارضه ادامه داده شد...

در رادیوگرافی مجدد ریه ها در زمان بهبود نسبی بیمار در حالت ایستاده وجود هوا در زیر دیافراگم راست مشاهده شد. (شکل ۲)



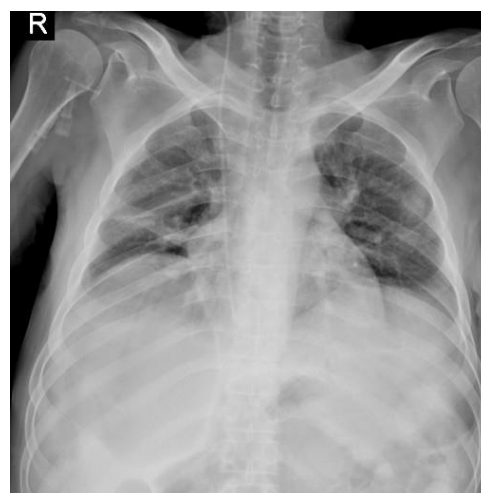
شکل ۲- تصویر رادیوگرافی ریتین بیمار مبتلا به کرون (CROHN)

(در حالت ایستاده)

در اندام تحتانی ادم گوده گذار حدود ۲ تا ۳ مثبت مشاهده شد. در توشه رکتال ضایعه ای لمس نشد قوام و رنگ مدفوع نسبتاً طبیعی بود.

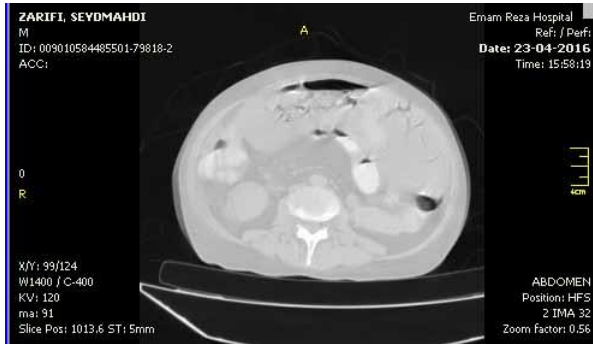
در آزمایشات انجام شده گلبول سفید ۱۰۷۰۰ در میکرولیتر هموگلوبین ۷/۵ گرم در دسی لیتر، تعداد گلبول قرمز ۳/۲۷۰ میلیون در میکرولیتر، پلاکت ۲۶۰ هزار در میکرولیتر، قند خون ۹۱ میلیگرم درصد، اوره ۱۶ و کراتینین ۰/۶ میلیگرم درصد. سدیم ۱۲۵، پتاسیم ۴/۵ میلی اکی والان در لیتر، بیلروبین توتال ۰/۴ و مستقیم آن ۰/۲ میلی گرم در دسی لیتر بود. 17IU/L AST(SGOT) و ALT(SGPT)=18 IU/L و فسفاتاز قلیایی 394IU/L، آمیلاز ۴۴ و لیپاز 16IU/L، آلبومین خون ۲/۱ گرم /٪ میلی لیتر، گروه خونی B⁺، PT = ۱۷/۵ ثانیه، ESR=38 در ساعت اول بود.

در رادیوگرافی ساده شکم در حالت خوابیده روده ها متسع و نمای ایلئوس داشت، احتمال وجود هوا در زیر دیافراگم داده شد که در رادیوگرافی ریتین در حالت خوابیده واضح نبود در نسج ریتین نیز ضایعه ای مشاهده نشد. (شکل ۱)

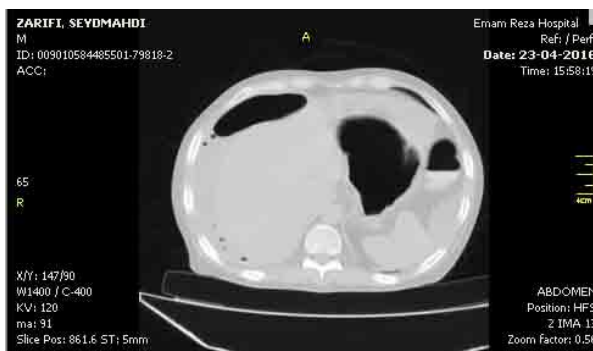

شکل ۱- تصویر رادیوگرافی ریتین بیمار مبتلا به کرون (CROHN)

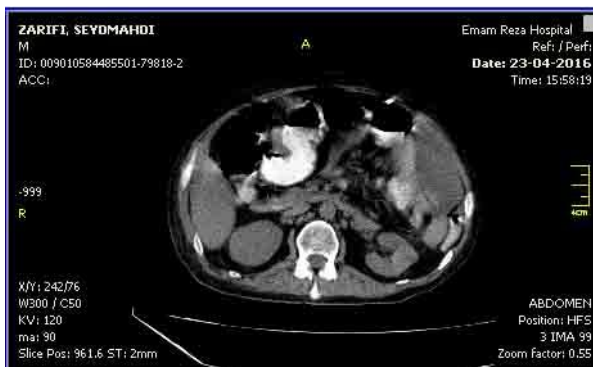
(در حالت خوابیده)



شکل ۳- CTSCAN شکم بیمار که وجود مایع و هوا را در داخل شکم نشان می دهد.



شکل ۴- CTSCAN شکم همان بیمار که وجود هوا را در زیر دیافراگم را نیز نشان می دهد.



شکل ۵- نمائی از CTSCAN شکم همان بیمار که تجمع موضعی مایع و رسوب فیبرینی فراوان را در قسمتهای مختلف آن نشان می دهد.

در لاپاراتومی مایع چرکی فراوان در حفره شکم مشاهده شد که همراه با رسوب فیبرین و چسبندگی فراوان و Loculations متعدد بود (شکل ۶). روده باریک و کولون بررسی شد هیچگونه فیستولی مشاهده نشد، در مشاهده و لمس روده باریک حین

در سونوگرافی: اندازه کبد طبیعی و اکوی پارانشیمال آن اختلال مشخصی نداشت. کیسه صفرا کلابه و حاوی Sluge کم گزارش شد. مایع آزاد در حفره شکم و لگن مشاهده شد. که در قسمتهائی هم به صورت Loculat و دارای Debrی بود با توجه به سابقه بیماری کرون (Crohn) و احتمال وجود فیستول روده ای، سی تی اسکن اسپیرال فقط با ماده حاجب خوراکی (MegloMin) برای بیمار انجام شد که تجمع موضعی مایع همراه با گاز در حفره شکم گزارش شد اما علائمی از نشت مایع از روده به داخل پریتون مشاهده نشد. کبد دارای دانسیته پارانشیمال طبیعی بود و ضایعه فضاگیر در آن مشاهده نگردید.

مجاری صفراوی خارج و داخل کبدی فاقد اتساع، کیسه صفرا دارای حجم و ضخامت جدار طبیعی، سنگ حاجب در مسیر مجاری صفرا و کیسه صفرا مشاهده نشد. پانکراس دارای ابعاد و دانسیته پارانشیمال طبیعی بود. کلیه راست ابعاد و دانسیته طبیعی داشت و شواهدی از سنگ و انسداد در سیستم پیلوکالیسین و مسیر حالت چپ نیز مشاهده نشد. مثانه دارای حجم و ضخامت جدار طبیعی بود، سایر ارگانهای لگن در حد طبیعی گزارش شد. جدار معده و روده بزرگ در حد بررسی طبیعی، افزایش ضخامت جدار در لویهای ژوئوژنوم مشاهده شد. یافته غیر طبیعی در استخوانها، عضلات و نسج نرم جدار شکم مشاهده نشد.

در قفسه صدی پلورال افوزیون خفیف در سمت راست رؤیت شد در این مرحله پونکسیون مایع پریتون تحت هدایت سونوگرافی از بیمار بعمل آمد که حدود ۵۰ سی سی مایع چرکی خارج گردید که بلافاصله مشورت جراحی به عمل آمد و بیمار لاپاراتومی گردید ضمناً کشت مایع شکم میکروب اشرشیاکولی گزارش شد. (شکل ۳ و ۴ و ۵)

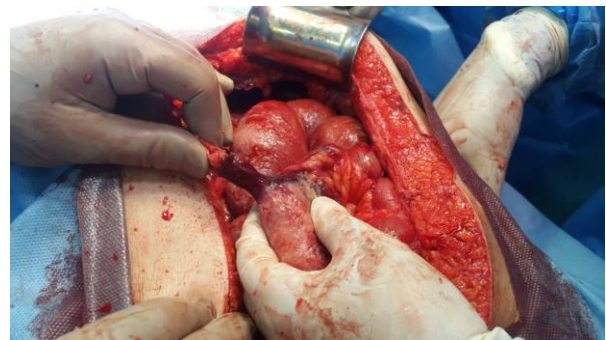آن صورت گیرد و گرنه ممکن است عفونت شکمی و تجمع چرکی که در این بیمار به واسطه پرفوراسیون روده ای در اثر بیماری کرون (Crohn) و ترمیم ظاهری آن ارزیابی شده، مانند آتشی زیر خاکستر در ماه های بعدی مجدداً شعله ور شده و حیات بیمار را تهدید نهائی نماید. این روند را می توان تحت عنوان عفونت منتشر مزمن و خفته که تظاهرات بالینی مشخص پریتونیت چرکی ژنرالیزه را نشان نمی دهد، عفونت مزمن و خفته (Dormant Sepsis) نیز نامگذاری نمود.

در بررسی چنین بیمارانی باید از کلیه روشهای تشخیصی (شرح حال، معاینه بالینی، آزمایشات خونی، تصویربرداری) و اقدامات کم تهاجمی مانند پونکسیون آسیت چه مستقیم و چه تحت هدایت سونوگرافی جهت ارزیابی نهائی، برای اقدامات بعدی درمانی، استفاده کرد که در این بیمار پونکسیون مایع شکمی و خروج ترشحات چرکی تعیین کننده نهائی برای تشخیص ضایعه شکمی و به دنبال آن لاپاراتومی درمانی بود.

تقدیر و تشکر

بدینوسیله از همکاران محترم، آقای دکتر زندی استاد محترم رادیولوژی که در بررسی روشهای رادیولوژی تشخیصی و نیز آقای دکتر جنگجو دانشیار محترم جراحی در لاپاراتومی بیمار و آقای دکتر فرهاد فرید حسینی استادیار محترم در مشاوره روانی بیمار تشکر و قدردانی می شود.

عمل جراحی، تنگی های متعدد با فاصله چند سانتی متر از یکدیگر اما قابل عبور مواد همراه با کوتاه شدن روده باریک مشاهده شد دیواره شکم نمای بنفش مایل به سیاه داشت که بنا به اظهار جراح محترم چنین نمائی عموماً در پریتونیت های بسیار طول کشیده و مزمن دیده می شود. شستشوی شکمی با سرم فیزیولوژی انجام شد و اقدام شستشوی مجدد به روزهای بعد موکول گردید.



شکل ۶- نمائی از روده بیمار مبتلا به کرون (CRHON) در حین لاپاراتومی

نتیجه گیری

در مواردی مانند سپسیس شدید (Severe Sepsis) مخصوصاً با منشاء ضایعات شکمی مانند این بیمار چنانچه با درمانهای آنتی بیوتیکی وسیع الطیف و اقدامات حمایتی، حال عمومی بیمار از وخامت اولیه درآمد، دلالت بر بهبود کامل بیماری نبوده و ضروری است سعی در شناخت اتیولوژیک ایجاد کننده بیماری به عمل آمده و اقدامات تشخیصی و درمانی برای

- 1- Parrillo JE. Shock syndromes related to sepsis. Cecil textbook medicine. 22th ed. London: Saunders; 2004. P. 620-6.
- 2- Munford RS, Suffredini AF. Sepsis, severe sepsis, and septic shock. Principles and practice of infectious diseases. 19th ed. London, United Kingdom: Elsevier Churchill-Livingstone; 2015. P. 1751-9.
- 3- Russell JA. Shock syndromes related to sepsis. 25th ed. New York: Elsevier Saunders; 2016. P. 685-91.
- 4- Sabiston DC Jr. Septic shock in davis-christopher. In: Miller FD, editor. Textbook of surgery the biological basis of modern surgical practice. 10th ed. Philadelphia: Saunders; 1972. P. 80-91.
- 5- Munford R. Severe sepsis and septic shock. In: Braunwald E, Fauci AS, Kasper DL, Hauser SL, Longo DL, Jameson L, editors. Harrison's principles of internal medicine. 18th ed. New York: McGraw Hill; 2015. P. 2223-32.
- 6- Munford RS, Suffredini AF. Sepsis, severe sepsis and septic shock. In Bennett J, editor. Mandell, Douglas, and Bennett's principles and practice of infectious diseases. 8th ed. Philadelphia. Elsevier; 2015. P. 914-34.
- 7- Munford RS, Suffredini AF. Sepsis, severe sepsis and septic shock. In: Bennett J, editor. Mandell, Douglas, and Bennett's principles and practice of infectious diseases. 8th ed. Philadelphia. Elsevier; 2015. P. 922-34.
- 8- Sands BE, Siegel CA. Crohn disease. In: Feldman M, Friedman LS, Brandt LJ, editors. Sleisenger and Fordtran's gastrointestinal and liver disease e-book: path physiology, diagnosis, management, expert consult premium edition-enhanced online features. New York: Elsevier Health Sciences; 2010. P. 1941-73.

- 9- Scrimshaw NS, Solomons NW. Nutritional disorders and the alimentary tract. 5th ed. London: Saunders; 1995. P. 3240-51.
- 10- Ammon HV. Diarrhea” in Bockus Gastroenterology. 5th ed. London: Saunders; 1995. P. 87-100.
- 11- Klein S. Protein-energy malnutrition in Cecil textbook medicine lee Goldman. 22th ed. London: Saunders; 2004. P. 1315-8.
- 12- Charles BF, Dana KA, Timothy RB, David LD, John GH, Raphael EP. Schwartz's principles of surgery. 10th ed. New York: McGraw Hill. P. 124-6.

Case Report

A Case Report of disseminated and dormant infection in a male patient with history 20 years of Crohn disease.

Received: 21/11/2016 - Accepted: 29/01/2017

Mahmood Farhodi¹
Ali Mokhtarifar^{2*}

1-Professor of internal medicine
Mashhad University of medical sciences,
Mashhad, Iran.

2-Associated Professor of internal
medicine Mashhad University of medical
sciences, Mashhad, Iran.

* Mashhad, EmamReza hospital, internal
group Mashhad, Iran.

Tell: +9851-38022370

E-mail: MokhtarifarA@mums.ac.ir

Introduction: crohn disease(CD) is a disorder of uncertain etiology that is characterized by transmural inflammation of the gastrointestinal tract. CD may involved the entire gastrointestinal tract from mouth to the perianal area.

Case Report: Fifty years old man in with generalized edema, severe weakness, musculoskeletal disorder, scattered abdominal pain, dyspnea, psychotic state and pallor with history 20 years of crohn.

Physical examination: there were tachycardia, blood pressure= $\frac{80}{50}$ and general edema. In lab test anemia and hypo albuminia reported.

Imaging findings: In abdominal X-Ray in lie position the probability of the presence of air in right subdiphramatic area was reported ,which in chest X-Ray in lie position was not clear. In sonography and CT scan there was some fluid with local collection containing debris which on aspiration pus collection was seen.

Laparatomy: copious pus collection with fibrin and adhesion without any fistulas or free perforation were observed.

Conclusion: penetration of the bowel most often present as an indolent process and not as acute of down part. For diagnosis of this complication, in addition to clinical manifestation use of all diagnostic methods is needed.

Key words: crohn, fistula, perforation.

Acknowledgement: There is no conflict of interest.