

مقایسه موفقیت هماتوم بلاک با و بدون گاید سونوگرافی در کاهش درد در جاناندازی شکستگی های دیستال رادیوس در بیماران مراجعه کننده به اورژانس

تاریخ دریافت: ۱۴۰۲/۰۶/۲۲ - تاریخ پذیرش: ۱۴۰۳/۰۴/۱۳

خلاصه

مقدمه: استفاده از روش هماتوم بلاک رادیوس می تواند بی حسی خوبی را در شکستگی های دیستال رادیوس فراهم آورد اما گاهی انجام آن با استفاده از لندمارک های آناتومیک سخت است. انجام هماتوم بلاک تحت گاید سونوگرافی می تواند میزان موفقیت بلاک و بی دردی حین جاناندازی را بهبود بخشد. هدف از این مطالعه مقایسه ی میزان موفقیت روش هماتوم بلاک با و بدون هدایت سونوگرافی در کاهش درد در هنگام جاناندازی شکستگی دیستال رادیوس است.

روش کار: در این مطالعه کارآزمایی بالینی دو سوکور تعداد ۱۰۰ بیمار بالای ۱۵ سال با شکستگی حاد دیستال رادیوس به طور تصادفی در دو گروه هماتوم بلاک بدون هدایت سونوگرافی (۵۳ نفر) و هماتوم بلاک با هدایت سونوگرافی (۴۷ نفر) قرار گرفتند. بررسی میزان درد در هنگام بلاک و جا اندازی بر اساس مقیاس لیکرت ۰ تا ۱۰ (=۰ بدون درد و ۱۰=بیشترین درد) حین جاناندازی و نیم ساعت پس از جاناندازی انجام شده و در دو گروه مورد مقایسه قرار گرفت.

نتایج: در این مطالعه ۶۹ درصد بیماران شرکت کننده خانم بودند میانگین سنی بیماران در گروه با گاید سونوگرافی ۴۷،۲۵ سال و در گروه بدون گاید سونوگرافی ۵۵،۱۶ سال بود. میانگین عدد VAS حین جاناندازی در گروه با گاید سونوگرافی و بدون گاید سونوگرافی به ترتیب ۵،۴۲ و ۵،۸۱ و نیم ساعت بعد به ترتیب ۱،۹۱ و ۲،۳۳ بود. درمقایسه ی دو گروه از نظر هیچکدام از چهار متغیر زمان شروع بی دردی، زمان مورد نیاز برای جاناندازی شکستگی، VAS حین جاناندازی و VAS نیم ساعت بعد تفاوت معناداری بین دو گروه مشاهده نشد ($P>0.05$).

نتیجه گیری: به نظر می رسد انجام هماتوم بلاک تحت گاید سونوگرافی مخصوصا در مواردی که لندمارک های موضعی مناسب وجود ندارد یا به دلایلی مثل تورم بافت نرم، آناتومی استخوانی، خرد شدن قطعات شکستگی و یا وجود عوامل مداخله کننده در تشخیص محل دقیق شکستگی، انجام هماتوم بلاک عارضه دار و سخت می شود، می تواند بسیار کمک کننده باشد.

کلمات کلیدی: هماتوم بلاک، شکستگی دیستال رادیوس، تحت هدایت سونوگرافی.

بی نوشت: این مطالعه فاقد تضاد منافع می باشد.

الهام پیش بین^۱
آسیه برادران^۲
مریم پناهی^{*۳}
نوید کلانی^۴

^۱ دانشیار، گروه طب اورژانس، دانشکده پزشکی، دانشگاه علوم پزشکی مشهد، مشهد، ایران

^۲ دستیار گروه طب اورژانس، دانشکده پزشکی، دانشگاه علوم پزشکی مشهد، مشهد، ایران

^۳ استادیار، گروه طب اورژانس، دانشکده پزشکی، دانشگاه علوم پزشکی مشهد، مشهد، ایران

^۴ مدیریت خدمات بهداشتی و درمانی - واحد توسعه تحقیقات بالینی بیمارستان پیمانیه

Email: panahim@mums.ac.ir

مقدمه

شکستگی های متافیزیال دیستال رادیوس از شایعترین شکستگی های سیستم اسکلتی بوده و شیوع آن به علت افزایش شیوع استئوپروز در حال افزایش است (۱). شکستگی کالیس شایعترین شکستگی استخوانهای بلند اندام فوقانی است و حدود ۲۵٪ کل این شکستگی ها را شامل میشود. این شکستگی شایعترین شکستگی اندام فوقانی بوده و درد و محدوده سنی جوانها و افراد مسن شایع است. استئوپروز یک ریسک فاکتور مهم برای این شکستگی ها بوده بطوریکه ۱۷٪ زنان بعد از سن ۵۰ سالگی دست کم یکبار دچار این شکستگی می شوند شکستگی دیستال رادیوس یک صدمه شایع است که همه روزه در اورژانس های ارتوپدی مشاهده می شود. علی رغم شیوع بالا، در مورد چگونگی درمان شکستگی های ناپایدار هنوز اختلاف نظر وجود دارد (۲). دیستال رادیوس به عنوان نقطه تماس مستقیم غضروفی و منشا لیگامانی عمل می کند. شکل و طول دیستال رادیوس توانایی آنرا در روتیشن ساعد تغییر می دهد و علاوه بر آن مبنای فلکشن، اکستنشن و حرکت به اولتار و رادیال مچ را تأمین می نماید. اختلال در آناتومی سطح مفصل منجر به افزایش احتمال تخریب غضروف مفصلی می شود. اختلال در آناتومی ناشی از تغییرات در روتیشن و طول دیستال رادیوس نسبت به اولتا نیز از اهمیت مشابهی برخوردار است (۳). عملکرد مچ دست به الاینمنت و وضعیت رادیوس با مفاصل کارپال و اولتار آن وابسته است که از دست رفتن این ارتباط می تواند عملکرد مچ و دست را به شدت تحت تأثیر قرار دهد (۴). شکستگی های دیستال رادیوس می تواند باعث اختلال عملکرد طول کشیده و همچنین عوارض متعددی شوند که شامل عوارض زودرس، آسیب های پس از درمان و عوارض بلند مدت هستند. میزان بروز عوارض متعاقب شکستگی دیستال رادیوس از ۶-۸۰٪ گزارش شده است. (۶۵) آسیب عصب مدین، آسیب های عروقی و سندرم کمپارتمان مهم ترین آسیب های حاد همراه هستند. هدف اصلی درمان در این شکستگی ها جاناندازی مناسب، ثابت ماندن استخوان در حین جوش خوردن و بدست آوردن مجدد حرکات مچ دست است. از قدیم تا کنون روش های مختلف درمانی نظیر استفاده از گچ که قدیمی ترین روش می باشد، تا روش های جدید تر شامل جای گذاری اکسترنال فیکساتور، بین گذاری پر کوتائوس بین پلاستر و نهایتاً فیکسسیون باز و پلاک گذاری کاربرد

داشته اند تحقیقات زیادی در زمینه استفاده از این روش های درمانی در بیماران که با حداقل عوارض و بهبود سریعتر همراه باشد در حال حاضر در مراکز مختلف در دنیا در حال انجام می باشد. عوامل متفاوتی مانند الگوی پرتونگاری، کیفیت استخوان، جابجایی، خرد شدگی شکستگی و انرژی آسیب وارده نوع درمان را مشخص میکند (۷). برای جاناندازی شکستگیهای حاد دیستال ساعد می توان از روش هماتوم بلاک استفاده کرد. این روش نسبت به سایر روش ها هزینه، زمان و عوارض کمتری دارد ولی ممکن است در بعضی از موارد بی دردی کامل نباشد (۸). بیماران دچار شکستگی ها اغلب هنگام مراجعه ناشتا نبوده و در صورت انجام بیهوشی عمومی در معرض آسپیراسیون محتویات معده قرار دارند. همچنین ممکن است دارای بیماری های همسراه باشند. با توجه به روند درمان افراد فوق که می تواند به صورت سرپایی نیز انجام شود (۹). در صورت اعمال بیهوشی، نیاز به بستری شدن برای تکمیل دوره ناشتایی یا اقدامات تشخیصی و تکمیلی در مورد بیماری های همراه (مشاوره های پزشکی، اقدامات پاراکلینیکی) می باشد. که مستلزم صرف هزینه و زمان است. هماتوم معمولاً کل شکستگی را در بر می گیرد و با تزریق لیدو کابین در محل هماتوم با تکنیک باربوتاژ (Barbotage) در واقع نوعی ارتشاح (infiltration) کامل در محل شکستگی ایجاد می شود که باعث بی حسی موضعی می گردد. مطالعات مختلف نشان داده اند که روش هماتوم بلاک از نظر سهولت جاناندازی و نتیجه نهایی تفاوتی با سایر روش ها ندارد و از نظر اقتصادی و زمان، خصوصاً در مراکزی که مراجعین زیادی داشتند روش انتخابی معرفی شده است (۱۰). مقبولیت هماتوم بلاک به عنوان روشی ساده و با حداقل عوارض جانبی برای ایجاد بی حسی و بی دردی در جاناندازی شکستگی های حاد دیستال ساعد و حتی شکستگیهای حاد مچ پا در بین متخصصین بیهوشی و ارتوپدی در چند سال اخیر به سرعت در حال افزایش است (۱۱ و ۱۲). در برخی از مطالعات روش هماتوم بلاک در مقایسه با بیهوشی مناسب تر اعلام شده است (۱۳). از سوی دیگر روش هماتوم بلاک در مقایسه با سایر روشها، دارای حداقل عوارض بوده و تنها در موارد نادر، بروز سندرم کمپارتمان و استئومیلیت به آن نسبت داده شده است (۱۴). جاناندازی شکستگی دیستال رادیوس و همچنین تزریق در روش هماتوم بلاک اغلب به صورت blind انجام می شود و کنترل پس از جاناندازی با

عکس ساده صورت می گیرد (۱۵). بیمارانی که نیاز به جاناندازی مجدد پیدا نمایند، بار کاری بیشتری بر پرسنل اورژانس تحمیل می کنند و نیازمند صرف زمان و منابع بیشتری هستند (۱۶). تزریق نامناسب و بی دردی نا کامل می تواند از عوامل مهم موثر در جاناندازی ناموفق شکستگی باشد. در حال حاضر خطر شناخته شده ای برای استفاده از اولتراسوند وجود ندارد. استفاده از سونوگرافی برای هدایت هدایت تزریق در روش هماتوم بلاک میتواند مزایای زیادی برای بیمار داشته باشد. این مزایا شامل کاهش قرار گیری بیمار در معرض رادیاسیون، کاهش موارد تکرار M&R و کاهش نیاز به استفاده از داروهای آنالژزی و sedation و در کل کاهش زمان انجام پروسه و کاهش میزان استفاده از منابع اورژانس باشد (۱۶). هدف از این مطالعه مقایسه ی میزان موفقیت روش هماتوم بلاک با و بدون هدایت سونوگرافی در کاهش درد در هنگام جاناندازی شکستگی دیستال رادیوس است.

روش کار

این مطالعه کارآزمایی بالینی با روش نمونه گیری تصادفی ساده بر روی ۱۰۰ نفر از بیماران مبتلا به شکستگی های دیستال رادیوس در اورژانس بیمارستان امام رضا (ع) در شش ماهه اول سال ۱۳۹۴ انجام شد. حجم نمونه با در نظر گرفتن خطای نوع اول و دوم به ترتیب ۵ و ۲۰ درصد با استفاده از فرمول مقایسه میانگین دو گروه برابر با تقریباً ۴۰ بیمار دچار شکستگی دیستال رادیوس در هر گروه و مجموعاً ۸۰ نفر محاسبه شد که جهت اطمینان و اعتبار بیشتر نتایج مطالعه تا ۱۰۰ نفر افزایش یافت. معیارهای ورود به مطالعه شامل: بیماران با شکستگی حاد دیستال ساعد از بین افراد ASA کلاس I و II، سن بالای ۱۵ سال می باشد. معیارهای خروج از مطالعه نیز شامل: شکستگی های قدیمی تر از ۱۲ ساعت، شکستگی های باز به علت اشکال تکنیکی، بیماران با سابقه مصرف مواد مخدر و یا هرگونه داروی تضعیف کننده CNS و تنفس از قبیل بنزودیازپین. داشتن مشکلات شنوایی، بینایی یا ذهنی و داشتن آسیب همراه، می باشد. تمامی بیماران افراد بالای ۱۵ سالی بودند که با شکستگی دیستال رادیوس به اورژانس بیمارستان امام رضا (ع) مراجعه و داوطلبانه

حاضر به شرکت در مطالعه شدند. گروه مورد شامل ۴۷ بیمار مبتلا به شکستگی دیستال رادیوس بود که جاناندازی شکستگی آنها بصورت معمول با استفاده از روش هماتوم بلاک انجام گرفت و گروه کنترل شامل ۵۳ فرد مبتلا به شکستگی دیستال رادیوس بود که در این گروه جاناندازی شکستگی تحت گاید سونوگرافی انجام شد. پس از کسب تاییدیه کمیته اخلاق بیماران دچار شکستگی دیستال رادیوس که به اورژانس بیمارستان امام رضا (ع) مراجعه نموده بودند، بر اساس معیارهای ورود پس از کسب رضایت نامه آگاهانه وارد طرح شدند. اطلاعات دموگرافیک بیماران شامل سن، جنس، سابقه مصرف داروها، سابقه شکستگی های قبلی و علت شکستگی فعلی به وسیله چک لیست جمع آوری گردید. ۱۰۰ بیمار با شکستگی حاد دیستال ساعد از بین افراد ASA کلاس I و II و سن بالای ۱۵ سال وارد مطالعه شده و به طور تصادفی در دو گروه هماتوم بلاک بدون هدایت سونوگرافی (A) و هماتوم بلاک با هدایت سونوگرافی (B) مورد مطالعه قرار گرفتند. تصادفی سازی با استفاده از جدول اعداد تصادفی صورت گرفت. در جریان مطالعه تمام بیماران تحت معاینه بالینی در کنترل علایم حیاتی قرار گرفته، وسایل لازم برای بیهوشی عمومی آماده بود و مانیتورینگ پالس اکسی متری نیز انجام شد. در گروه A پس از ضدعفونی دقیق محل با بتادین، مقدار ۱ mg/kg لیدوکائین ۱٪ با تکنیک باربو تاژ در مرکز هماتوم و نیز ۰/۵ mg/kg لیدوکائین ۱٪ در اطراف زایده استیلوئید استخوان اولنار تزریق شد. در گروه B ابتدا محل دقیق تزریق (هماتوم) با کمک سونوگرافی مشخص شده و سپس با همان تکنیک گروه A تزریق صورت گرفت. برای این کار پزشکان اورژانس با ردیابی کردن استخوان در مسیر مستقیم طولی و در نظر داشتن گسستگی در کورتکس استخوان، به راحتی می توانند محل شکستگی را مشخص سازند. اولین تزریق با دنبال کردن رادیوس در امتداد ساعد دور سال زمانیکه موقعیت شکستگی شناسایی شد، انجام شد. بعد از مشخص کردن موقعیت شکستگی پوست توسط بتادین پرپ شد. یک سر سوزن شماره ۲۲-۲۰ در مسیر برنامه ریزی شده وارد شد که شرایط را برای یک تزریق راحت در محل شکستگی فراهم کند (به صورت معمول یک مسیر پروگزیمال به دیستال). سر سوزن بلادرنگ تا

Fishers exact test از نظر هیچکدام از این سه متغیر تفاوت معناداری بین دو گروه مشاهده نشد ($P>0.05$).

جدول ۱. اطلاعات مربوط به جنسیت بیماران، محل و مکانیسم

شکستگی رادیوس

متغیر	وع	تعداد	درصد	P value
جنسیت	مذکر	۳۱ (۳۱)	۱۶ (۳۱,۹)	۰,۵۱۱
	بونث	۶۴ (۶۹)	۳۱ (۶۸,۱)	۰,۶۹۸
محل شکستگی	چپ	۲۱ (۲۱)	۱۲ (۲۴,۵)	۰,۲۵۱
	فئادن	۹۰ (۹۰)	۴۱ (۸۷,۲)	۰,۲۹۶
مکانیسم	مکانیسم	۱۰ (۱۰)	۶ (۱۲,۸)	۰,۷۵۵
	ریزش	۷۴ (۷۹)	۴۰ (۷۵,۵)	۰,۲۵۱

*Fishers exact test

میانگین سنی بیماران در گروه با گاید سونوگرافی ۴۷,۲۵ سال و در گروه بدون گاید سونوگرافی ۵۵,۱۶ سال بود. جوانترین بیمار شرکت کننده در مطالعه ۱۵ سال و مسن ترین آنها ۸۶ سال سن داشت. مقادیر قد و وزن دو گروه نیز با هم مقایسه شد که با توجه به توزیع نرمال داده ها در آزمون K-S ($P>0.05$)، از آزمون t-test جهت مقایسه ی دو گروه استفاده شد که تفاوت دو گروه در مورد هیچکدام متغیرهای سن، قد و وزن معنادار نبود ($P>0.05$).

جدول ۲. مقایسه ی نتایج متغیرهای سن، زمان بی دردی، VAS،

زمان جاناندازی، قد و وزن بین دو گروه

متغیر	گروه	محدوده	میانگین \pm انحراف معیار	P value
سن	با گاید سونوگرافی	18-78	47.25 \pm 15.03	0.468*
	بدون گاید سونوگرافی	15-86	55.16 \pm 16.97	
قد	با گاید سونوگرافی	156-185	171.87 \pm 6.56	0.573*

درون فضای شکستگی جلو برده شد. یک حجم اندک از خون آسپیره شده و مقدار ۱ mg/kg لیدوکائین ۱٪ با در مرکز همتومر و نیز ۰/۵ mg/kg لیدوکائین ۱٪ در اطراف زایده استیلونید استخوان اولنار تزریق شد. ده دقیقه پس از انجام بلاک و پس از اثبات بی حسی با سؤال از بیمار و فشار موضعی بر محل عمل، جاناندازی توسط رزیدنت ارتوپدی انجام شد. تزریقات توسط مجری طرح انجام شد و همکار تحقیق که از طریق انتخاب محل تزریق بی سی اطلاع بود، بررسی میزان درد در هنگام بلاک و جاناندازی را بر اساس مقیاس لیکرت ۰ تا ۱۰ (= بدون درد و ۱۰ = بیشترین درد) انجام داد. نحوه ارزیابی توسط مقیاس فوق قبل از تزریق داروها به بیمار توضیح داده شد. در صورت درد بیشتر از عدد ۲ (درد متوسط) در هر دو گروه به بیماران داروی بی حسی اضافی تزریق شد. رضایت مندی بیماران از بی دردی در حین جاناندازی و طی نیم ساعت پس از جاناندازی به وسیله مقیاس لیکرت ۱۰ تایی سنجیده شد. عوارض کوتاه مدت شامل (نیاز به جاناندازی مجدد، عدم ایجاد بی دردی کامل و ...) در دو گروه در پرسشنامه ثبت گردید. داده ها وارد نرم افزار SPSS نسخه ۱۱/۵ شد. داده ها با استفاده از جداول و نمودار های مناسب توصیف و برای داده های کیفی از آزمون آماری فیشر و برای داده های کمی بر حسب توزیع نرمال یا غیر نرمال به ترتیب از آزمون های آماری T-Test و یا من ویتنی و کروسکال والیس استفاده گردید. سطح معنی داری در تمام آزمون ها ۰,۰۵ می باشد.

نتایج

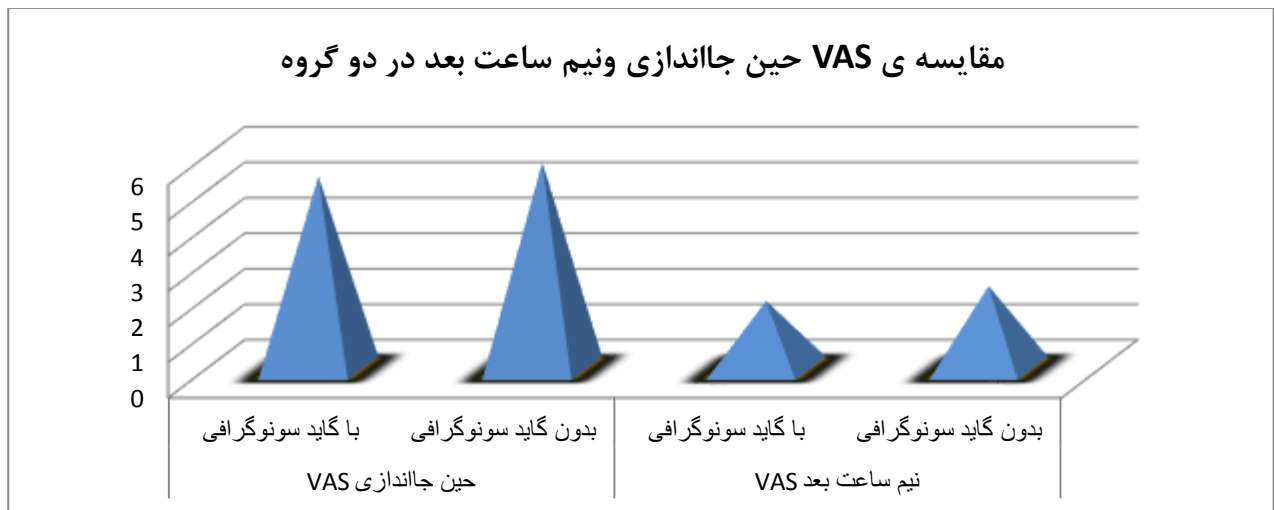
در این مطالعه ۶۹ درصد بیماران شرکت کننده خانم بودند (۶۸,۱ درصد در گروه با گاید سونوگرافی و ۶۹,۸ درصد در گروه بدون گاید سونوگرافی). اغلب شکستگی ها (۷۹ درصد) در استخوان رادیوس سمت راست اتفاق افتاده بود (۸۳ درصد در گروه با گاید سونوگرافی و ۷۵,۵ درصد در گروه بدون گاید سونوگرافی). همچنین مکانیسم شکستگی در ۹۰ درصد موارد افتادن و در ۱۰ درصد موارد ورزش بود (مکانیسم در ۸۷,۲ درصد موارد در گروه با گاید سونوگرافی و ۹۲,۵ درصد موارد در گروه بدون گاید سونوگرافی افتادن بود). در مجموع با استفاده از آزمون آماری

میانگین زمان شروع بی‌دردی در گروه با گاید سونوگرافی ۹،۵۵ دقیقه و در گروه بدون گاید سونوگرافی ۱۰،۲۲ دقیقه بود. مدت زمان مورد نیاز برای جا اندازی شکستگی در گروه با گاید سونوگرافی ۱،۲۶ دقیقه و در گروه بدون گاید سونوگرافی ۱،۳۶ دقیقه بود. میانگین عدد VAS حین جا اندازی در گروه با گاید سونوگرافی ۵،۴۲ و در گروه بدون گاید سونوگرافی ۵،۸۱ بود. همچنین میانگین عدد VAS نیم ساعت بعد در گروه با گاید سونوگرافی ۱،۹۱ و در گروه بدون گاید سونوگرافی ۲،۳۳ بود. در مقایسه‌ی دو گروه با استفاده از آزمون آماری Mann-whitney از نظر هیچکدام از چهار متغیر زمان شروع بی‌دردی، زمان مورد نیاز برای جا اندازی شکستگی، VAS حین جا اندازی و VAS نیم ساعت بعد تفاوت معناداری بین دو گروه مشاهده نشد ($P>0.05$).

بدون گاید سونوگرافی	153-183	167.57±5.99	
با گاید سونوگرافی	47-96	72.04±10.8	
وزن			0.155*
بدون گاید سونوگرافی	47-89	71.35±8.82	
با گاید سونوگرافی	5-15	9.55±2.85	
زمان شروع بی‌دردی (دقیقه)			0.302**
بدون گاید سونوگرافی	5-15	10.22±2.99	
با گاید سونوگرافی	3-10	5.42±1.65	
VAS حین جا اندازی			0.344**
بدون گاید سونوگرافی	3-10	5.81±1.68	
با گاید سونوگرافی	0-5	1.91±1.42	
VAS نیم ساعت بعد			0.123**
بدون گاید سونوگرافی	0-6	2.33±1.49	

T-test*

**Mann-whitney



نمودار ۱: مقایسه‌ی VAS حین جا اندازی و نیم ساعت بعد در دو گروه

پروسه‌ی جا اندازی مورد استفاده قرار می‌گیرد. این روش‌ها شامل بی‌دردی منطقه‌ی درون وریدی (IVRA)، demand valve، nitrous oxide، هوماتوم بلاک، سدیشن درون عضلانی، سدیشن هوشیاری و بی‌هوشی عمومی می‌باشد (18). هر کدام از این روش‌ها عوارض بالقوه‌ای دارند و ممکن است موجب بی‌حسی و بی‌دردی و شلی عضلانی ناکافی شوند که ممکن است پروسه‌ی درمان و نتایج آن را تحت تاثیر قرار دهد. واکنش دارویی نامناسب همچنین ممکن

بحث

شکستگی دیستال رادیوس 2.5-1 درصد از کل ویزیت‌های دپارتمان اورژانس را شامل شده و در تمام گروه‌های سنی در حال افزایش است (۱۷). یکی از چالش‌ها در این شکستگی‌ها روش بی‌دردی بیمار قبل از جا اندازی است. شکستگی دیستال رادیوس نیازمند اصلاح و جا اندازی در بالغین بصورت شایع در دپارتمان اورژانس مشاهده می‌شود. روش‌های مختلف بی‌دردی برای کاهش درد بیماران در طی

گروه بی دردی به روش هماتوم بلاک بدون گاید سونوگرافی و برای گروه دوم با استفاده از گاید سونوگرافی انجام شد و دو گروه از نظر شدت درد مقایسه شدند. در این مطالعه ۶۹ درصد بیماران شرکت کننده خانم بودند (۶۸،۱ درصد در گروه با گاید سونوگرافی و ۶۹،۸ درصد در گروه بدون گاید سونوگرافی). در مطالعه ی Myderrizi و همکاران (19) در سال ۲۰۱۱ نیز مانند مطالعه ی ما اکثریت شرکت کنندگان در مطالعه خانم بودند (نسبت مرد به زن ۳۷ به ۵۹). میانگین سنی بیماران در گروه با گاید سونوگرافی ۴۷،۲۵ سال و در گروه بدون گاید سونوگرافی ۵۵،۱۶ سال بود. جوانترین بیمار شرکت کننده در مطالعه ۱۵ سال و مسن ترین آنها ۸۶ سال سن داشت. که از این نظر نیز داده ها به مطالعه ی Myderrizi و همکاران (19) با میانگین سنی ۵۴،۳ سال (۸۴-۱۹ سال) بسیار نزدیک بود. مشابه با مطالعه ی Myderrizi و همکاران (19) که نسبت شکستگی دست راست به چپ را ۵۸ به ۳۷ گزارش کرده بودند، در مطالعه ی ما نیز اغلب شکستگی ها (۷۹ درصد) در استخوان رادیوس سمت راست اتفاق افتاده بود. چهار مورد case report در رابطه با استفاده از اولتراسوند بمنظور ساده تر کردن هماتوم بلاک انجام شده است (30-27). دو مورد از این case report ها استفاده از هماتوم بلاک تحت گاید سونوگرافی برای شکستگی Colles را گزارش کرده اند (28-27). به هر حال در هر دو مطالعه بیماران شکستگی ساده ی Colles با جابجایی قابل توجه داشتند (23). در یک مطالعه مروری که در ایالات متحده امریکا در سال ۲۰۱۴ انجام شد، Gottlieb به بررسی هماتوم بلاک تحت هدایت سونوگرافی پرداخت. آنها بیان نمودند استفاده از هدایت سونوگرافی سبب جایگزینی بهتر سوزن و افزایش بی حسی ایجاد شده می گردد. این روش به خصوص در مواردی که لندمارکهای موضعی برای تعیین محل تزریق مناسب نیستند کاربرد دارد (23). در مطالعه ی ما میانگین زمان شروع بی دردی در گروه با گاید سونوگرافی ۹،۵۵ دقیقه و در گروه بدون گاید سونوگرافی ۱۰،۲۲ دقیقه بود. مدت زمان مورد نیاز برای جا اندازی شکستگی در گروه با گاید سونوگرافی ۱،۲۶ دقیقه و در گروه بدون گاید سونوگرافی ۱،۳۶ دقیقه بود. میانگین عدد VAS حین جاناندازی در گروه با گاید سونوگرافی ۵،۴۲ و در گروه بدون گاید سونوگرافی ۵،۸۱ بود. همچنین میانگین عدد VAS نیم ساعت بعد در گروه با گاید سونوگرافی ۱،۹۱ و در گروه بدون گاید سونوگرافی ۲،۳۳ بود.

است در نتیجه ی هر کدام از داروها ایجاد شود (19). هماتوم بلاک یک روش ایمن و موثر برای فراهم کردن بی دردی قبل از جاناندازی شکستگی است (19-22). اگرچه انجام این روش نسبتا ساده است، اما ممکن است به دلایلی مثل تورم بافت نرم، آناتومی استخوانی، خرد شدن قطعات شکستگی و عوامل مداخله کننده در تشخیص محل دقیق شکستگی (مثل شکستگی های همراه اولنا که ممکن است در صورت بی دردی نادرست موجب بی دردی ناکافی جهت جاناندازی شود)، عارضه دار و سخت شود (23). کارایی هماتوم بلاک در جاناندازی شکستگی Colles توسط Kendall و همکاران مورد بررسی قرار گرفت. در این مطالعه عنوان شده است که پذیرش عمومی روش هماتوم بلاک در مقایسه با ۵ سال قبل از آن افزایش یافته بود (۷ درصد در ۱۹۸۹ در مقابل ۳۳ درصد در سال ۱۹۹۴) (24). همچنین Bajracharya و همکاران در مطالعه ی خود کارایی بیشتر هماتوم بلاک در مقایسه با بلوک شبکه ی بازویی را گزارش کردند (25). Kendall و همکاران در مطالعه ی خود ۷۲ بیمار را در گروه بلوک Bier و ۷۰ بیمار را در گروه هماتوم بلاک مورد ارزیابی قرار دادند. در این مطالعه تفاوت معناداری بین اسکور درد در طی اصلاح شکستگی بین دو گروه مشاهده نشد و اسکور در گروه بلوک Bier ۱،۵ و در گروه هماتوم بلاک ۲،۸ بود (26). در مطالعه ی Singh و همکاران، محققان به بررسی کارایی هماتوم بلاک در مقایسه با بیهوشی عمومی در جاناندازی شکستگی Colles پرداختند. در این مطالعه بیماران در دو گروه مساوی قرار گرفتند و برای یک گروه یک گروه 30mg پنتازوسین همراه با 5mg دیازپام بصورت وریدی در پشت مچ آسیب دیده (گروه سدیشن) و در گروه Bier، 20cc از ۱،۵ Xylocaine درصد در هماتوم محل شکستگی تزریق شد و ۵ دقیقه بعد جاناندازی انجام شد. اسکور درد در طی جاناندازی در گروه هماتوم بلاک (میانگین ۱،۸) بصورت معناداری کمتر از گروه سدیشن (میانگین ۸،۷) بود ($P < 0.001$). دو روش از نظر بی خطر بودن و سایر اثرگذاری ها ارزیابی شدند که قابل مقایسه بودند. محققان نتیجه گرفتند که هماتوم بلاک با بی دردی موضعی یک جایگزین بی خطر و موثر برای سدیشن در جاناندازی شکستگی Colles می باشد (22). در این مطالعه ی کارآزمایی بالینی که بر روی ۱۰۰ بیمار مبتلا به شکستگی های دیستال رادیوس انجام شد، افراد شرکت کننده در مطالعه بصورت تصادفی ساده در دو گروه تقسیم شدند. برای یک

دلایلی مثل تورم بافت نرم، آناتومی استخوانی، خرد شدن قطعات شکستگی و یا وجود عوامل مداخله کننده در تشخیص محل دقیق شکستگی (مثل شکستگی های همراه اولنا که ممکن است در صورت بی دردی نادرست موجب بی دردی ناکافی جهت جاناندازی شود)، انجام هماتوم بلاک عارضه دار و سخت می شود، می تواند بسیار کمک کننده باشد.

تقدیر و تشکر

این مقاله حاصل از پایانامه دستیاری دکتر آسیه برادران می باشد.

در پایان مشاهده شد که انجام هماتوم بلاک تحت گاید سونوگرافی در دو متغیر اول موجب صرفه جویی در زمان و در دو متغیر بعدی موجب کاهش درد شده اما در مقایسه ی دو گروه از نظر هیچکدام از چهار متغیر زمان شروع بی دردی، زمان مورد نیاز برای جا اندازی شکستگی، VAS حین جاناندازی و VAS نیم ساعت بعد تفاوت معناداری بین دو گروه مشاهده نشد.

نتیجه گیری

به نظر می رسد انجام هماتوم بلاک تحت گاید سونوگرافی مخصوصا در مواردی که لندهمارک های موضعی مناسب وجود ندارد یا به

References

1. Miller RD. Anesthesia. 6th ed, Philadelphia Churchhill Livingstone, 2005, P: 927-990.
2. Porrino JA Jr1, Maloney E, Scherer K, Mulcahy H, Ha AS, Allan C. Fracture of the distal radius: epidemiology and premanagement radiographic characterization. AJR Am J Roentgenol. 2014 Sep;203(3):551-9. doi: 10.2214/AJR.13.12140.
3. Acosta R, Hnat W, Scheker LR. Distal radio-ulnar ligament motion during supination and pronation. J Hand Surg Br.1993 Aug; 18(4):502-5.
4. Andrew H, Crenshaw JR. Fractures of shoulder arm and forearm.(In:) Canale ST.Campbell's operative orthopaedics. 10th ed. Philadelphia : Mosby; 2003. P. 3058-3066.
5. Wadsworth TG. Colles' fracture. BMJ 1990; 301(6745): 192-4.
6. Abbaszadegan H, Jonsson U. Regional anesthesia preferable for Colles' fracture. Controlled comparison with local anesthesia. Acta Orthop Scand 1990; 61(4): 348-9.
7. Senanayake S, Francis RM. Distal forearm fracture--time for action? Age Ageing. 2001 May;30(3):187-8.
8. duKamp A. The advantages and disadvantages of Bier's blocks and haematoma blocks for Colles' fractures in A&E. Accid Emerg Nurs. 2000 Oct;8(4):233-40.
9. Cramer KE, Glasson S, Mencio G, Green NE. Reduction of forearm fractures in children using axillary block anesthesia. J Orthop Trauma. 1995;9(5):407-10.
10. Zogbi DR, Terrivel AM, Mouraria GG, Mongon ML, Kikuta FK, Filho AZ. Fracture of distal humerus: MIPO technique with visualization of the radial nerve. Acta Ortop Bras. 2014;22(6):300-3. doi: 10.1590/1413-78522014220601003.
11. Roh YH, Lee BK, Baek JR, Noh JH, Gong HS, Baek GH. A randomized comparison of volar plate and external fixation for intra-articular distalradius fractures. J Hand Surg Am. 2015 Jan;40(1):34-41. doi: 10.1016/j.jhsa.2014.09.025. Epub 2014 Oct 29.
12. Phillips AR, Al-Shawi A. Restoration of the volar cortex: Predicting instability after manipulation of distalradial fractures. Injury. 2014 Sep 23;45(12):1896-1899. doi: 10.1016/j.injury.2014.09.007.
13. Valentini R, De Fabrizio G, Piovan G, Bolcic S, Bernobi S, Fancellu G. Distal radius fractures: surgical treatment with internal fixation. Acta Biomed. 2014 Jul 22;85(2):31-6.
14. Harper CM, Fitzpatrick SK, Zurakowski D, Rozental TD. Distal radial fractures in older men. A missed opportunity? J Bone Joint Surg Am. 2014 Nov 5;96(21):1820-7. doi: 10.2106/JBJS.M.01497.
15. Chern TC, Jou IM, Lai KA, Yang CY, Yeh SH, Cheng SC. Sonography for monitoring closed reduction of displaced extra-articular distal radial fractures. J Bone Joint Surg Am. 2002 Feb;84-A(2):194-203.
16. Ang SH, Lee SW, Lam KY. Ultrasound-guided reduction of distal radius fractures. Am J Emerg Med. 2010 Nov;28(9):1002-8. Epub 2010 Mar 26.
17. Nellans KW, Kowalski E, Chung KC. The epidemiology of distal radius fractures. Hand Clin 2012;28:113-25.
18. Funk L. A prospective trial to compare three anaesthetic techniques used for the reduction of fractures of the distal radius. Injury. 1997; 28: 209-12.

19. Myderrizi, Neritan, and Bilal Mema. "The hematoma block an effective alternative for fracture reduction in distal radius fractures." *Med Arh* 65.4 (2011): 239-242.
20. Furia JP, Alioto RJ, Marquardt JD. The efficacy and safety of the hematoma block for fracture reduction in closed, isolated fractures. *Orthopedics* 1997;20:423-6.
21. Johnson PQ, Noffsinger MA. Hematoma block of distal forearm fractures. Is it safe? *Orthop Rev* 1991;20:977-9.
22. Singh GK, Manglik RK, Lakhtakia PK, et al. Analgesia for the reduction of Colles fracture. A comparison of hematoma block and intravenous sedation. *Online J Curr Clin Trials* 1992. Doc No 23.
23. Gottlieb M, Cosby K. Ultrasound-guided Hematoma Block for Distal Radial and Ulnar Fractures. *J Emerg Med*. 2014 Dec 9. pii: S0736-4679(14)01103-2.
24. Kendall JM, Allen PE, McCabe SE. A tide of change in the management of an old fracture? *J Accid Emerg Med*. 1995;12: 187-8.
25. Bajracharya S, Singh S, Singh GK, Singh M, Bajracharya T. The Efficacy Of The Hematoma Block For Fracture Reduction In The Distal Forearm Fractures: A Double Blind Randomized Controlled Trial. *Int J Anesthesiol*. 2008; 17(2).
26. Kendall JM, Allen P, Younge P, Meek SM, McCabe SE. Haematoma block or Bier's block for Colles' fracture reduction in the accident and emergency department- which is best? *J Accid Emerg Med*. 1997; 14: 352-6.
27. Crystal CS, Miller MA, Young SE. Ultrasound guided hematoma block: a novel use of ultrasound in the traumatized patient. *J Trauma* 2007;62:532-3.
28. Kiely PD, O'Farrell D, Riordan J, et al. The use of ultrasoundguided hematoma blocks in wrist fractures. *J Clin Anesth* 2009; 21:540-2.
29. Mc Auliffe N, Harmon D. Ultrasound-guided hematoma block in fractured neck of femur. *Reg Anesth Pain Med* 2009;34:80-1.
30. Wilson SR, Price DD, Penner E. Pain control for sternal fracture using an ultrasound-guided hematoma block. *J Emerg Med* 2010;38:359-61.

Original Article

Comparing the success of hematoma block with and without ultrasound guidance in reducing pain in the reduction of distal radius fractures in patients referred to the emergency room

Received: 06/12/2023 - Accepted: 30/06/2024

Elham Pishbin ¹
Asieh Baradaran ²
Maryam Panahi ^{3*}
Navid Kalani ⁴

¹ Associate Professor, Department of Emergency Medicine, Faculty of Medicine, Mashhad University of Medical Sciences, Mashhad, Iran

² Assistant, Department of Emergency Medicine, Faculty of Medicine, Mashhad University of Medical Sciences, Mashhad, Iran

³ Assistant Professor, Department of Emergency Medicine, Faculty of Medicine, Mashhad University of Medical Sciences, Mashhad, Iran

⁴ Management of health and treatment services - Peymaniye Hospital Clinical Research Development Unit

Email: panahim@mums.ac.ir

Abstract

Background: Using radius hematoma block method can provide good anesthesia in distal radius fractures, but sometimes it is difficult to do it using anatomical landmarks. Performing the block procedure under ultrasound guidance can improve the success rate of the block and pain relief during delivery.

Materials and Methods: In this double-blind clinical trial study, 100 patients over 15 years of age with acute distal radius fracture were randomly assigned to two groups of hematoma block without ultrasound guidance and hematoma block with ultrasound guidance (47 people). Examining the amount of pain during block and insertion based on a Likert scale of 0 to 10 (0=no pain and 10=most pain) during insertion and half an hour after insertion was done and compared in two groups.

Results: In this study, 69% of participating patients were women, the average age of patients in the group with ultrasound guidance was 47.25 years and in the group without ultrasound guidance was 55.16 years. The average number of VAS during descent in the group with ultrasound guidance and without ultrasound guidance was 5.42 and 5.81, respectively, and half an hour later, it was 1.91 and 2.33, respectively.

Conclusion: It seems that performing hematoma block under ultrasound guidance especially in cases where there are no suitable local landmarks or for reasons such as swelling of soft tissue, bone anatomy, crushing of fracture fragments, or the presence of interfering factors in diagnosing the exact location of the fracture. Hematoma block becomes complicated and difficult, it can be very helpful.

Keywords: Hematoma block, distal radius fracture, under ultrasound guidance

Acknowledgement: There is no conflict of interest