

مقاله اصلی

## بررسی موارد مثبت و منفی کاذب در گستره‌های تهیه شده از ضایعات پوستی بیماران مشکوک به لیشمانیوز پوستی در بیمارستان امام رضا و مراکز بهداشت مشهد

تاریخ دریافت: ۱۴۰۳/۰۴/۳۰ - تاریخ پذیرش: ۱۴۰۵/۰۲/۰۷

### خلاصه

**مقدمه:** لیشمانیوز جلدی (سالک)، یک بیماری پوستی انگلی است که در سراسر جهان بومی است. تشخیص در درجه اول بر اساس علائم بالینی و مشاهده میکروسکوپی انگل در اسمیر رنگ آمیزی مستقیم یا مقاطع بافتی است. اگرچه حساسیت اسمیر مستقیم نسبتاً بالا است، اما به کیفیت نمونه برداری، رنگ آمیزی و مهارت تکنسین آزمایشگاه و متخصص انگل شناسی پزشکی مسئول آزمایش بستگی دارد. با این حال، حساسیت اسمیر مستقیم به اندازه روش های مولکولی بالا نیست. هدف از این مطالعه شناسایی اسمیرهای مستقیم کاذب مثبت و کاذب منفی به دست آمده از ضایعات پوستی مشکوک به سالک با روش PCR است.

**روش کار:** از بین بیماران مبتلا به ضایعات پوستی مشکوک به CL مراجعه کننده به بیمارستان امام رضا (ع) و مراکز بهداشت مشهد، ۱۰۰ اسمیر مثبت و ۵۰ اسمیر منفی با رنگ آمیزی گیمسا جمع آوری و کنترل شد. استخراج DNA با تراشیدن اسمیرهای رنگ آمیزی انجام شد و سپس بر روی DNAهای استخراج شده PCR انجام شد.

**نتایج:** در میان DNA استخراج شده از اسمیرهای منفی به دست آمده در مراکز بهداشتی، ۲۸٪ نتیجه مثبت برای لیشمانیا تروپیکا نشان دادند. تنها یک اسمیر مثبت کاذب در میان اسمیرهای مثبت گزارش شده وجود داشت. در بین اسمیرهای گرفته شده از آزمایشگاه بیمارستان، تنها یک مورد منفی کاذب بدون هیچ اسمیر مثبت کاذب مشاهده شد.

**نتیجه گیری:** میکروسکوپی مستقیم روی گسترش های رنگ آمیزی شده، یک روش آزمایشگاهی خوب، دقیق و با حساسیت بالا برای تشخیص لیشمانیوز است، اگر نمونه برداری و تهیه گسترش به درستی انجام شود و یک میکروسکوپیست متخصص با استفاده از میکروسکوپ استاندارد نتیجه را گزارش کند.

**کلمات کلیدی:** لیشمانیوز پوستی، سالک، تشخیص مستقیم، پی سی آر

محمد ولوی<sup>۱</sup> #

دکتر قدرت اله صالحی سنگانی<sup>۱</sup> #

دکتر مهدی زارعان<sup>۱</sup>

محمود پریان نوغانی<sup>۱</sup>

زهرا صفار آبکوه<sup>۲</sup>

دکتر عبدالمجید فتی<sup>۱</sup> \*

<sup>۱</sup> گروه انگل شناسی و قارچ شناسی دانشکده پزشکی، دانشگاه علوم پزشکی مشهد

<sup>۲</sup> مرکز بهداشت شماره ۱ دانشگاه علوم پزشکی مشهد

# نویسندگان اول: محمد ولوی، گروه انگل شناسی و قارچ

شناسی دانشکده پزشکی، دانشگاه علوم پزشکی مشهد

دکتر قدرت اله صالحی سنگانی، استادیار گروه انگل شناسی و

قارچ شناسی دانشکده پزشکی، دانشگاه علوم پزشکی مشهد

\* **نویسنده مسئول مکاتبات:** دکتر عبدالمجید فتی، استاد

گروه انگل شناسی و قارچ شناسی دانشکده پزشکی، دانشگاه

علوم پزشکی مشهد

Email: fataa@mums.ac.ir

## مقدمه

لیشمانیوز پوستی یا سالک یک بیماری عفونی ناشی از جنس های مختلف انگل لیشمانیا می باشد که از طریق نیش پشه خاکی به انسان منتقل می شود (۳ و ۱ و ۲). در ایران ۲ گونه از لیشمانیا باعث ایجاد لیشمانیوز پوستی می شود (۴). لیشمانیا ماژور (*L. major*) عامل فرم زئونوتیک یا حیوانی که از قدیم بنام سالک مرطوب یا روستایی شناخته شده (ZCL) و دیگری لیشمانیا تروپیکا (*L. tropica*) عامل فرم انسانی (ACL) که در گذشته بنام فرم خشک یا شهری گفته می شده است (۵-۷). فرم تروپیکا معمولا باعث ایجاد زخم های خشک بر روی پوست و فرم ماژور اغلب باعث زخم های التهابی و ترشحات می شود که هر دو نوع در نواحی مختلف ایران اندمیک است (۵). با وجود این که این بیماری خود محدود شونده است، باعث باقی ماندن جای زخم بر روی پوست شده و تاثیرات روحی و روانی و اجتماعی در بیماران باقی میگذارد (۲-۵).

تشخیص اولیه لیشمانیوز پوستی براساس علائم بالینی و مشاهدات میکروسکوپی لام های رنگ آمیزی شده در روش تشخیص مستقیم است (۶). نمونه گیری نامناسب، خطا در آماده سازی و رنگ آمیزی، استفاده از میکروسکوپ های قدیمی با رزولوشن پایین باعث اشتباه در تشخیص و درمان بیماری می شود (۶). روش شایع و معمول تشخیص سالک آزمایش مستقیم به کمک رنگ آمیزی گیمسا است. روش مولکولی Polymerase chain reaction (PCR) روشی بسیار دقیق با حساسیت بالا برای تشخیص لیشمانیوز پوستی در نمونه های گرفته شده از بیماران است (۳-۵-۷).

با توجه به اینکه لیشمانیوز پوستی یکی از معضلات بهداشتی مشهد می باشد، لزوم بررسی دقت روش تشخیص خط اول این بیماری در مشهد احساس می شود. به منظور یافتن موارد مثبت و منفی کاذب در گستره های آزمایش مستقیم انجام شده برای مراجعین به آزمایشگاه های مراکز بهداشت مشهد و آزمایشگاه انگل شناسی بیمارستان امام رضا این مطالعه به بررسی مجدد موارد مثبت و منفی در گستره های تهیه شده از ضایعات پوستی بیماران مشکوک به لیشمانیوز پوستی و کنترل آن با روش PCR

در مراکز بهداشت مشهد و بیمارستان امام رضا مشهد پرداخته شده است.

## روش کار

در این بررسی از بیماران مشکوک به لیشمانیوز پوستی که از سوی پزشک برای تشخیص قطعی به مراکز بهداشت مشهد و آزمایشگاه مرکزی بیمارستان امام رضا مشهد مراجعه کرده اند، نمونه برداری پوستی انجام شد. در صورت منفی بودن گستره مستقیم، لام مورد نظر جهت انجام بررسی مولکولی جمع آوری شد که در نهایت ۱۰ لام منفی و ۵۰ لام مثبت از آزمایشگاه مرکزی بیمارستان امام رضا و ۴۰ لام منفی و ۵۰ لام مثبت از مراکز بهداشت مشهد جمع آوری شد. لامهای مثبت و منفی مجددا کنترل شدند تا مثبت و منفی بودنشان تایید گردد. در ادامه استخراج DNA با استفاده از کیت SINACLON از لام های جمع آوری شده، انجام شد.

برای استخراج DNA از روی لام، ابتدا سطح لام با استفاده از پنبه آغشته به محلول گزیلول به آرامی تمیز شد. سپس با استفاده از بافر لایز و بوسیله نوک سمپلر گستره روی لام به آرامی و بطور کامل تراشیده و به میکروتیوب ۱.۵ میلی لیتری منتقل و سپس بخوبی ورتکس شد. سایر مراحل استخراج طبق دستورالعمل کیت انجام گردید. DNA استخراج شده در در دمای منفی ۲۰ درجه تا زمان استخراج تمام نمونه ها و انجام PCR نگهداری شد.

برای انجام آزمایش PCR و بررسی مولکولی از پرایمرهای اختصاصی مربوط به DNA کاینوپلاست استفاده شد. توالی جفت پرایمر استفاده شده در این مطالعه، شامل فوروارد (5' TCGCAGAACGCCCTACC' 3') و پرایمر ریورس (3' AGGGGTTGGTGTAATAATAGG 5') می باشد. این پرایمرها، قطعات اختصاصی برای لیشمانیا ماژور با طول 615bp و برای لیشمانیا تروپیکا به طول 744bp تشکیل می دهد. آزمایش PCR براساس مطالعاتی که قبلا انجام شده طبق برنامه زیر با ۳۵ سیکل و با دستگاه ASTEC انجام شد (۵، ۶، ۱۳):

الف) ۹۵ درجه سانتی گراد به مدت ۵ دقیقه

ب) ۹۴ درجه سانتی گراد به مدت ۳۰ ثانیه

ج) ۶۰ درجه سانتی گراد به مدت ۴۵ ثانیه

د) ۷۲ درجه سانتی گراد به مدت یک دقیقه

ه) ۷۲ درجه سانتی گراد به مدت ۷ دقیقه

بعد از اتمام واکنش PCR برای مشاهده نتایج، محصول PCR روی ژل آگارز ۱.۵٪ در کنار لدر 100bp و با استفاده از دستگاه UV doc الکتروفورز انجام شد و نتایج با لدر مقایسه و آنالیز گردید.

### نتایج

مجموعاً ۵۰ لام گستره منفی لیشمانیوز پوستی از مراکز بهداشت مشهد (۴۰ لام) و آزمایشگاه مرکزی بیمارستان امام رضا مشهد (۱۰ لام) جمع آوری و PCR شد که تعداد ۱۴ لام (۲۸٪) مثبت گزارش شد. همه ۱۴ لام مثبت از لام های مرکز بهداشت بودند و مورد مثبتی در لام های منفی بیمارستان امام رضا یافت نشد (جدول شماره ۱). همچنین ۱۰۰ لام گستره مثبت لیشمانیوز پوستی از مراکز بهداشت مشهد (۵۰ لام) و آزمایشگاه مرکزی بیمارستان امام رضا مشهد (۵۰ لام) جمع آوری و مجدداً مورد بررسی میکروسکوپی قرار گرفت که همه لام های آزمایشگاه بیمارستان امام رضا مثبت بود ولی در بک لام مثبت ارسالی از یکی از مراکز بهداشت لیشمانیا مشاهده نشد که نتیجه آزمایش ملکولی (PCR) نیز وجود لیشمانیا را تایید نکرد (تصاویر شماره یک و دو).

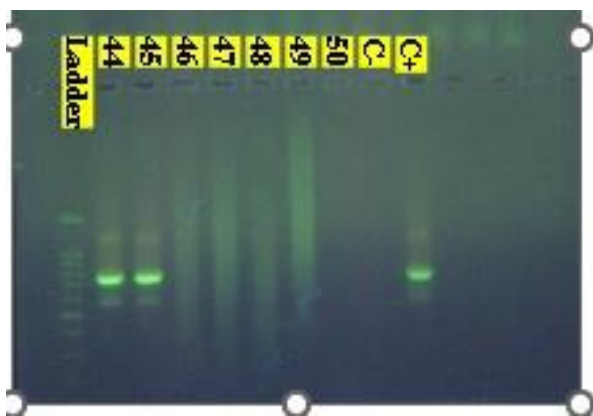
همان طور که در تصویر یک مشاهده می شود ستون های شماره ۳۹ و ۴۱ به ترتیب دارای باند مثبت از نظر ابتلا به لیشمانیا میجر و لیشمانیا تروپیکا است.



**تصویر ۱.** نمای الکتروفورز تعدادی از گستره های تهیه شده از زخم پوستی مراجعین به آزمایشگاه های مراکز بهداشت و بیمارستان امام رضا که آزمایش مستقیم زخم آن ها از نظر سالک منفی گزارش شده بود.

### به آزمایشگاه های مراکز بهداشت و بیمارستان امام رضا که آزمایش مستقیم زخم آن ها از نظر سالک منفی گزارش شده بود.

همان طور که در تصویر ۲ مشاهده می شود ستون های شماره ۴۴ و ۴۵ دارای باند مثبت از نظر ابتلا به لیشمانیا تروپیکا است.



**تصویر ۲.** نمای الکتروفورز تعدادی از گستره های تهیه شده از زخم پوستی مراجعین

### جدول ۱. نتیجه حاصل از بررسی مجدد و کنترل

میکروسکوپی گستره های مستقیم گزارش شده مثبت،

از نظر وجود انگل در آزمایشگاه انگل شناسی بیمارستان امام

رضا و مراکز بهداشت مشهد

نتایج مجدد میکروسکوپی گستره	بررسی مثبت از نظر لیشمانیا	درصد مثبت از فراوانی لیشمانیا	منفی از نظر لیشمانیا	درصد منفی از فراوانی لیشمانیا
بیمارستان امام رضا	۵۰	۱۰۰	۰	۰
مراکز بهداشت	۴۹	۹۸	۱	۲

همان طور که در جدول ۱ ملاحظه می شود یکی از گستره هایی که توسط آزمایشگاه یک مرکز بهداشت مثبت گزارش شده بود، از نظر مشاهده مجدد میکروسکوپی منفی بود. آزمایش PCR آن هم منفی بود

نتایج حاصله در جدول ۲ نشان داده شده است.

به منظور یافتن نتایج صحیح از موارد منفی کاذب آزمایش پی سی آر برای تمام نمونه های منفی تمام مراکز انجام گردید که

**جدول ۲.** نتیجه حاصل از PCR گستره های مستقیم منفی از نظر وجود انگل در زخم های مشکوک به لیشمانیوز پوستی به تفکیک لام های جمع آوری شده از بیمارستان امام رضا و مراکز بهداشت مشهد

نتایج آزمایش PCR با اسمیر مستقیم منفی		تعداد لام PCR شده		مرکز تهیه نمونه مستقیم	
PCR مثبت	PCR منفی	تعداد	٪	تعداد	٪
۰	۱۰۱	۰	۰	۱۰	۱۰
۳۵	۲۶	۱۴	۳۵	۴۰	۶۵

تشخیص لیشمانیوز پوستی استفاده می شود اما برای تشخیص نهایی به اندازه کافی قطعیت ندارد. از دلایلی که ممکن است در کاهش دقت روش گستره مستقیم تاثیر گذار باشد، می توان موارد زیر را نام برد:

- ۱- کیفیت و مقدار نمونه برداری از زخم
- ۲- تکنیک مورد استفاده برای آماده سازی و رنگ آمیزی نمونه ها
- ۳- کیفیت و رزولوشن میکروسکوپ های مورد استفاده
- ۴- تجربه میکروسکوپیست در مشاهده لام های لیشمانیوز پوستی (۸،۱۲).

روش دیگری که برای تشخیص لیشمانیوز پوستی استفاده می شود، روش کشت انگل می باشد که حساسیت مشابه روش گستره مستقیم دارد اما به دلیل امکان آلودگی در محیط آزمایشگاهی، خصوصا آلودگی های قارچی همانند روش گستره مستقیم حساسیت لازم را ندارد. لازم به ذکر است که برای پیشگیری از آلودگی های باکتریایی در محیط کشت معمولا از آنتی بیوتیک خصوصا استرپتومایسین استفاده می شود. ولی بر اساس تجارب نویسنده مسئول نمی توان داروی ضد قارچ به محیط کشت اضافه نمود چون عموما دارو های ضد قارچ مانع رشد انگل می شوند. در روش آسیب شناسی نیز با توجه به فرایند آماده سازی نمونه و آنگری در الکل های متعدد، اندازه انگل کاهش پیدا کرده و خصوصا در نمونه هایی که تعداد کمی انگل وجود دارند، تشخیص را مشکل می کند (۱۲).

همانطور که در جدول ۲ مشاهده می شود، تمام نمونه های منفی آزمایشگاه بیمارستان امام رضا توسط روش ملکولی مورد تایید قرار گرفت در حالی که در بین ۴۰ نمونه منفی مراکز بهداشت ۱۴ (۳۵٪) مورد از نظر لیشمانیا به روش ملکولی مثبت شدند.

## بحث

بر اساس اعلام سازمان بهداشت جهانی (WHO)، لیشمانیوز پوستی یکی از مهم ترین بیماری های انگلی است که نیاز به انجام اقدامات کنترلی دارد (۱۰). این بیماری با توجه به شیوع بالایی که دارد به عنوان یکی از معضلات بهداشت جهانی به خصوص در مناطق اندمیک یاد می شود (۲-۳). در ایران به عنوان یک منطقه اندمیک سالانه ۳۰ هزار مورد جدید لیشمانیوز پوستی گزارش می شود (۲،۸). خراسان رضوی بالاترین میزان شیوع این بیماری در شمال شرق ایران را دارد و مشهد به عنوان دومین شهر پرجمعیت ایران از مناطق مهم اندمیک لیشمانیوز پوستی در ایران محسوب می شود (۲). اهمیت تشخیص و تعیین گونه انگل های عامل لیشمانیوز پوستی و تاثیر آن که در پیشگیری، کنترل و درمان بیماری دارد سبب گردیده که روش های مختلفی برای تشخیص گونه این انگل ها به کار گرفته شود از جمله روش های: کشت، گستره مستقیم و روش های مولکولی (۱۱).

روش گستره مستقیم یک روش قابل اعتماد و مرسوم با حساسیت حدود ۸۰ درصد و حتی بالاتر است که در ایران برای

بهداشت ۱۴ لام (۳۵٪) در روش PCR مثبت گردیدند. در مطالعه دیگر فتی و همکاران که در سال ۲۰۱۳ بر روی نمونه های منفی صورت گرفت، ۷ مورد از ۹ مورد از نمونه های تهیه شده از مراکز بهداشت مشهد PCR مثبت گردید که با نتایج این مطالعه همخوانی دارد (۸).

### نتیجه گیری

با توجه به نتایج این مطالعه، روش گستره مستقیم در تشخیص اولیه سالک روش خوبی است به شرط آنکه نمونه برداری، آماده سازی نمونه و بررسی میکروسکوپی توسط فرد باتجربه و با امکانات استاندارد انجام شود. روش PCR برای زخم های کلینیکی مشکوک به لیشمانیوز پوستی با نتیجه منفی در گستره مستقیم توصیه می شود.

همچنین با توجه به درصد قابل توجه موارد مثبت کاذب در نمونه های جمع آوری شده از مراکز بهداشت، نیازمند مطالعات تکمیلی با تعداد نمونه بیشتر توصیه می شود.

با توجه به نتایج این مطالعه، پیشنهاد می شود پروتکل تشخیصی لیشمانیوز پوستی در مشهد به خصوص در مراکز بهداشت سطح شهر به عنوان خط اول مراجعه بیماران مجدد بررسی شود. با توجه به ارزان و در دسترس بودن روش مستقیم، نیازمند برگزاری دوره های بازآموزی ویژه پرسنل مرکز بهداشت هستیم تا مجددا مسیر پروتکل تشخیصی لیشمانیوز از علائم بالینی، نحوه صحیح نمونه برداری و تهیه گستره و تشخیص با میکروسکوپ ارزیابی شود.

### تشکر و قدردانی

پژوهش حاضر حاصل از طرح پژوهشی شماره ۴۰۱۰۳۶۵ با کد اخلاق IR.MUMS.Medical Rec.1401.330 و پایان نامه دکتری عمومی پزشکی به شماره P10308 می باشد. این پژوهش با حمایت مالی معاونت پژوهشی دانشگاه علوم پزشکی مشهد انجام شد که بدینوسیله از ایشان صمیمانه تشکر می گردد.

### References

1. Kheirandish F, Sharafi AC, Kazemi B, Mohebbali M, Sarlak A, Tarahi MJ, Holakouee K, Hajaran H. Identification of Leishmania species using PCR assay on giemsa-stained slides prepared from cutaneous leishmaniasis patients. Iranian journal of parasitology. 2013 Jul;8(3):382.

روش PCR برای تشخیص انواع گونه های لیشمانیوز بسیار حساس است و مطالعات زیادی حساسیت بالای این روش را در تشخیص لیشمانیوز در ضایعات در مقایسه با میکروسکوپ و کشت گزارش کرده اند (۱,۵,۷,۸). هرچند هزینه انجام این روش بالاست و نیاز به تجهیزات و امکانات زیادی دارد که در همه جا و همه وقت امکان پذیر نیست.

با این اوصاف، یکی از مشکلاتی که در روش تشخیص و درمان لیشمانیوز پوستی خصوصا ضایعات چرکی وجود دارد این است که: در روش آزمایش مستقیم، اگر توسط فرد معرب و با امکانات آزمایشگاهی کافی و بررسی میکروسکوپی با دقت و حوصله زیاد انجام نشود، نتیجه به صورت کاذب منفی شده و کار را برای تشخیص نهایی پزشک مشکل میسازد که در این شرایط اکثر پزشکان به درمان تجربی بیماران روی می آورند.

در این مطالعه ۵۰ عدد گستره مستقیم منفی (۱۰ لام از آزمایشگاه بیمارستان و ۴۰ لام از ۴ آزمایشگاه مراکز بهداشت) از نظر لیشمانیا بازنگری و به روش ملکولی PCR آزمایش شد. تعداد ۱۴ گستره (۲۸٪) با روش PCR از نظر لیشمانیا مثبت گردید. نکته جالب توجه این بود که تمام ۱۴ گستره های یاد شده از چهار مرکز بهداشت بودند و هیچ یک از گستره های منفی بیماران آزمایشگاه بیمارستان امام رضا با روش ملکولی مثبت نشد کی می تواند نتیجه دقت در روش کار و تجربه بیشتر باشد. در مطالعه امیدیان که مشابه با این مطالعه بر روی لام های منفی صورت گرفت، از بین ۳۰ بیمار که توسط دو متخصص پوست به صورت کلینیکال لیشمانیوز پوستی تشخیص داده شده، ولی نتیجه گستره مستقیم آن ها منفی بود، ۵ مورد (۱۶.۶٪) با روش PCR مثبت گردید (۹). در مطالعه ای دیگر که توسط فتی و همکاران در مشهد، در بررسی لام های منفی لیشمانیوز پوستی به روش PCR از میان ۸۱ نمونه گستره مستقیم منفی، تعداد ۹ مورد (۱۱.۱٪) با روش PCR مثبت گردید (۸). لازم به ذکر است که همه لام های PCR مثبت از مراکز بهداشت مشهد بودند که با این توصیف از میان ۴۰ لام منفی تهیه شده از مرکز

2. Fata A, Kiani B, Raouf Rahmati A, Tayefi M, Moradinejad F, Moghaddas E. Epidemiological Status of Cutaneous Leishmaniasis in Mashhad, Northeastern Iran, During 2015-2019. *Zahedan Journal of Research in Medical Sciences*. 2021 Jan 31;23(1).
3. Fata A, Rezaei A, Moghadas E, Mousavi F, Shamsian AA., Identification of Cutaneous Leishmaniasis Species in Dargaz City, Iran.
4. Mahmoudi MR, Mohajeri M, Tavakol Afshar J, Shakeri MT, Yazdanpanah MJ, Berenji F, Fata A., Molecular identification of Leishmania species causing cutaneous leishmaniasis in Mashhad, Iran.
5. Salehi Gh, Fata A, Ali MM, Mojtaba MB, Hushang R, Abdolghayom M. Molecular identification of Leishmania species in Taybad district, Iran. *Asian Pacific Journal of Tropical Disease*. 2014 Sep 1;4:S9-535.
6. Mohaghegh MA, Fata A, Salehi GH, Berenji F. Molecular identification of Leishmania species using samples obtained from negative stained smears. *Iranian journal of parasitology*. 2013 Apr;8(2):337.
7. Naseri A, Fata A, Rezai A, Hedayatimoghadam M, Berengi F, Akbarzadeh O, Shamsian SA. Molecular identification of leishmania species in Torbat-e Heydarieh, Khorasan Razavi province, Iran. *International Journal of Medical Research & Health Sciences*. 2016;5(6):92-87.
8. Shafiei R, Kalantari M, Yousefi M, Aspatwar A, Arzamani K, Bozorgomid A, Mirahmadi H, Soleimani A, Raeghi S. Bionomics and phylo-molecular Analysis of Leishmania species isolated from human lesions using ITS1 genes in north-east of Iran. *Journal of Parasitic Diseases*. 2021 Feb 10:1-8.
9. Omidian M, Khosravi AD, Nazari M, Rashidi A. The comparison of histopathological findings and Polymerase chain reaction in lesion with primary clinical diagnosis of cutaneous leishmaniasis with negative smear. *Pak J Med Sci* 2008; Jan-Mar.24(1):96-9
10. Gonzalez U, Pinart M, Reveiz L, Alvar J, Intervantion for old world Cutaneous leishmaniasis (Review), Published by John Wiley & Sons.2008;3-4
11. Shirzad MR, Cutaneous Leishmaniasis Control Guideline in Iran. Zoonoses Control Department, Center for Communicable Disease Control, Ministry of health and medical education, Tehran, Iran; 2012.
12. Elahi R, Fata A, Berenji F. Comparison of laboratory Methods in diagnosis of cutaneous leishmaniasis. *Med J Mashhad Univ Med Sc*. 1995; 38(1): 62-68.
13. Fata A, Salehi SGh, Rafatpanah H, Musavi BM, Mohaghegh M, Movahedi A. Identification of Leishmania species by kinetoplast DNA-polymerase chain reaction for the first time in Khaf district, Khorasan-e-Razavi province, Iran. *Tropical Parasitology*. 2015 Jan 1;5(1):50-4.

## Original Article

# A study on pseudo- positive and negative smears obtained from skin lesions suspected to Cutaneous Leishmaniasis at Emamreza Hospital and Health Centers of Mashhad.

Received: 20/07/2024 - Accepted: 27/04/2026

Mohammad Valavi<sup>1#</sup>  
Ghodratollah Salehi Sangani<sup>1#</sup>  
Mehdi Zarean<sup>1</sup>  
Mahmoud Parian Noghani<sup>1</sup>  
Zara Saffar Abkoh<sup>2</sup>  
Abdolmajid Fata<sup>1\*</sup>

<sup>1</sup>Department of Parasitology and mycology, Faculty of Medicine, Mashhad University of Medical Sciences. Mashhad. Iran

<sup>2</sup> Mashhad University of Medical Sciences. Mashhad. Iran

### Corresponding author:

Dr. Abdolmajid Fata, Professor of Parasitology and Mycology  
Central Lab, Emam Reza Hospital  
Mashhad University of Medical Science, Mashhad, Iran  
Email:  
drmousavisadati@gmail.com

### Abstract

**Introduction:** Cutaneous Leishmaniasis (CL) is a parasitic skin disease, endemic worldwide. Diagnosis primarily is based on clinical signs and microscopic observation of parasite on direct stained smears or tissue sections. However sensitivity of direct smear is rather high, but it depends on the quality of sampling, staining and the expert of Laboratory technician and responsible Medical Parasitologist for the test. However the sensitivity of direct smear is not as high as molecular methods. The aim of this study is to identify pseudo-positive and pseudo negative direct smears obtained from skin lesions suspected to CL by PCR method.

**Methods:** Among direct smears obtained from patients with suspicious skin lesions to CL who referred to Emamreza Hospital and Health Centers of Mashhad, 100 positive Giemsa-stained smears and 50 negative Giemsa-stained smears were collected. DNA extraction performed by scraping the stained smears, obtained from Patients with skin lesions. To perform PCR.

**Results:** Among DNA extracted from negative smears obtained in Health Centers, 28 % showed positive result for Leishmania tropica. There was only one pseudo-positive smear among the reported positive smears. Among smears obtained from Hospital Lab., only one pseudo-negative without any pseudo-positive smears was observed.

**Conclusion:** Direct microscopy on stained smears is a good and accurate with high sensitivity laboratory method for diagnosis of Leishmaniasis, if sampling and preparation of the smear is proper and an expert microscopist using a standard microscope reports the result.

**Keywords:** Cutaneous Leishmaniasis, oriental sore, Direct smear, PCR