Medical Journal of Mashhad
University of Medical Sciences
Vol. 53, No. 4, P: 214-221
Winter 2011

مجله دانشکده پزشکی دانشگاه علوم پزشکی مشهد
سال ۵۳، شماره ٤
زمستان ۸۹ ، صفحه ۲۱٤-۲۲۱

مقاله اصلی

روش ايمونوهيستوشيمي در تشخيص لنفوم هوجكين و مقايسه آن با روش هاي متداول

تاریخ دریافت:۸۸/۸/۳۰- تاریخ بازنگری: ۸۹/۵/٦- تاریخ پذیرش:۸۹/۸/۱

[۱]سعادت میر صدرایی
[۲]مهدی فرزادنیا *
[۳]فاطمه حیدری
[۴]مهدی رحیمی
[۵]هادی جباری نوقابی
[۶]ثریا کاخی

۱- استاد پاتولوژی ،دانشگاه علوم پزشکی مشهد، مشهد، ایران
۲- استادیار پاتولوژی ،دانشگاه علوم پزشکی مشهد مشهد، ایران
۳- متخصص پاتولوژی، کلینیکال و آناتومیکال
۴- متخصص پاتولوژی کلینیکال و آناتومیکال
۵- کارشناس آمار
۶- دانشجوی پزشکی ، دانشگاه علوم پزشکی مشهد،مشهد، ایران

*مشهد، بیمارستان امام رضا(ع)، دفتر گروه پاتولوژی
تلفن: ۹۱۵۵۱۱۴۸۷۸-۹۸+
email:farzadniam@mums.ac.ir

خلاصه

مقدمه

لنفوم هوجکین نئوپلاسم بدخیم سلولهایB وکمتر T بوده و می تواند با انواع بیماری های خوش خیم و بدخیم اشتباه گردد. انواع مختلف این بیماری و بیماریهای قابل اشتباه با آن سیر، پیش اگهی و درمان متفاوت دارند.امروزه استفاده از روش های تشخیصی پیشرفته مثل استفاده از رنگ آمیزهای ایمنوهیستوشیمی می تواند در افتراق انواع مختلف این لنفوم از یکدیگر و نیز سایر مواردی که با آن قابل اشتباه است، بسیار کمک کننده و مفید باشد.

روش کار

این مطالعه توصیفی مقطعی و گذشته نگر بر ۵۳ مورد از مواردی که در طی دوره ده ساله (فروردین ۷۴ تا فروردین ۸۴) در مرکز آسیب شناسی بیمارستان امام رضا (ع) تشخیص لنفوم هوجکین داده شده بود انجام شد. بررسی میکروسکوپی مجدد، رنگ آمیزی معمولی، اختصاصی و ایمنوهیستوشیمی جهت تایید یا رد تشخیص اولیه هم انجام گرفت. نتایج مشاهدات به کمک روش های آمار توصیفی و استنباطی و SPSS تجزیه و تحلیل شد.

نتایج

از ۵۳ مورد با تشخیص اولیه لنفوم هوجکین در بررسی های دقیق تر بعدی در۴۷ مورد (۸۸/۷٪) لنفوم هوجکین تایید شد و در ۶ مورد (۱۱/۳٪) تشخیص به لنفوم غیر هوجکینی (۵ مورد لنفوم سلول بزرگ B باغلبه سلول T و یک مورد تشخیص احتمالی لنفوم سلول بزرگ آناپلاستیک) تغییر یافت.

در موارد تائید شده، لنفوم هوجکین میانگین سن ابتلا ۴۰ سال و به جز نوع اسکلروز ندولر، در مردان (۲/۵ برابر) شایعتر بود. اکثر موارد لنفوم هوجکین از نوع با سلولاریته مخلوط (۳۹ مورد، ۵۴/۷٪) بود.

نتیجه گیری

با توجه به اینکه قبلا در ۶ مورد (۱۱/۳٪) با میکروسکوپ معمولی و بدون استفاده از ایمنوهیستوشیمی تشخیص اشتباه داده شده بود و از آنجایی که درمان و پیش اگهی لنفوم هوجکین با سایر بیماری هایی که با آن قابل اشتباه است، متفاوت می باشد، در تشخیص لنفوم هوجکین خصوصا نوع با فقدان لنفوسیتی و نوع ندولر با غلبه لنفوسیت استفاده از روش های تکمیلی مثل ایمنوهیستوشیمی جهت تائید تشخیص الزامی است

کلمات کلیدی: ایمنوهیستوشیمی، لنفوم، لنفوم هوجکین

مقدمه

لنفوم هوجکین یک نئوپلاسم بدخیم لنفوسیت های B است که مشخصه بافت شناسی آن سلولهای ریداشتنبرگ در زمینه‌ای از سلولهای التهابی واکنشی شامل لنفوسیت، پلاسماسل، ائوزینوفیل و... می باشد. بر خلاف نظریات قبلی که آن را تغییر بدخیم یک ضایعه واکنشی می دانستند، امروزه در طبقه بندی سازمان بهداشت جهانی آن را یک لنفوم حقیقی سلولهای لنفوسیت B مرکز زایگر می دانند. تقریبا سالانه ۷۵۰۰ مورد جدید لنفوم هوجکین در امریکا تشخیص داده می شود. در ایالات متحده امریکا و اروپای غربی لنفوم هوجکین سرطانی شایع در بالغین جوان است و بروز آن به ۳/۵ مورد در هر ۱۰۰ هزار نفر جمعیت در سال می رسد (۲،۱).

در ژاپن و کشورهای آسیایی بروز آن کمتر بوده و لنفوم هوجکین ۲۰ تا ۳۰ درصد همه لنفوم ها را تشکیل می دهد(۲).
در رابطه با سن منحنی توزیع سنی دو گانه است. اولین قله این منحنی در سنین بین ۱۵ تا ۳۴ سال و دومین قله آن بعد از ۵۴ سال می باشد. در کشورهای پیشرفته لنفوم هوجکین اسکلروز ندولر شایع تر است در حالیکه در کشورهای در حال توسعه نوع با سلولاریته مخلوط شایعتر می باشد (۳- ۵).

از نظر بالینی بر اساس نوع لنفوم هوجکین تظاهر بالینی و سن افراد مبتلا متفاوت است. اما تقریبا در ۹۰٪ موارد با بزرگی بدون درد گره های لنفی سطحی معمولا در ناحیه گردن ظاهر می شود و تب و تعریق شبانه و کاهش وزن (علائم B) در ۲۵٪ موارد دیده می شود (۶).

لنفوم هوجکین یکی از مباحث بسیار بحث برانگیز آسیب شناسی می باشد که با وجود آنکه انواع مختلف بافت شناسی و بالینی آن به خوبی شناخته شده است، هنوز مطالعات وسیعی در زمینه شناخت بهتر فنوتیپ، مشخصات مولکولی، هیستوژنز و مکانیسم ایجاد آن در تمام دنیا در حال انجام است (۷). از زمانی که این بیماری برای اولین بار توسط توماس هوجکین در سال ۱۸۳۲ شرح داده شد و ودر پی آن در سال ۱۸۹۸ و ۱۹۰۲ کارل اشتنبرگ و دورتی رید سلول مشخصه این لنفوم را توصیف نمودند انواع تقسیم بندی ها برای آن بیان شده است که آخرین آنها در سال ۲۰۰۱ توسط سازمان جهانی بهداشت ارائه شد که بر اساس آن لنفوم هوجکین به دو گروه لنفوم هوجکین کلاسیک و لنفوم هوجکین ندولار با غلبه لنفوسیت تقسیم شده و مواردی که آشکارا به گروه خاصی تعلق نمی گرفتند توصیه شده که در گروه غیر قابل طبقه بندی قرار داده شوند (۸،۶). این طبقه بندی در سال ۲۰۰۸ مورد تجدید نظر قرار گرفت که در این ویرایش جدید (ویرایش چهارم) تغییرات زیر اعمال شده است:
Lymphocyte predominant (LP) cells جایگزین اصطلاح L&H, popcorn cells شد.
بیماران لنفوم هوجکین کلاسیک که قابل طبقه بندی در گروه خاصی نبودند در گروه mixed cellularity قرار گرفتند (۹).
با توجه به انواع مختلف بافت شناسی لنفوم هوجکین، این لنفوم می تواند با انواع ضایعات خوش خیم و بدخیم در تشخیص افتراقی قرار گیرد. از ضایعات خوش خیم می توان لنفادنیت های ویروسی خصوصا مونوکلئوز عفونی، لنفادنیت های نکروزان، بیماری خراش گربه، لنفادنیت درماتوپاتیک، مدیاستینیت فیبروزان، توبرکلوز، ترانسفورماسیون پیشرونده مرکز زایگر(PTGC)[1] و شکل پلاسماسلی کاستلمن را بیان کرد. در سر دیگر طیف ضایعات بدخیم قرار دارند که شامل لنفوم سلول T محیطی، لنفوم سلولB غنی از سلولT[2], ALCL[3]، لنفوم فولیکولار، فیبرو هیستوسیتوم بدخیم، فیبروسارکوم، لنفوم سلول بزرگ B میان سینه ای اولیه ، کارسینوم های اندیفرانسیه مثل کارسینوم نازوفارنکس و ملانوم های متاستاز دهنده به گره لنفی را می توان نام برد (۲،۶،۷،۱۰-۱۴).

طبق مطالعات متعددی که انجام شده تشخیص لنفوم هوجکین از موارد فوق گاه بسیار مشکل بوده و تشخیص تومور در بررسی میکروسکوپی به تنهایی نمی تواند بدون اشتباه باشد. خصوصا در برخی از موارد خاص این لنفوم مثل LDHL[4] و NLPHL[5] که بدون کمک روش های ایمنوهیستوشیمی نمی توان به تشخیص قطعی رسید (۱۰،۱۲،۱۴،۱۵)

---

[1] Progressivly Transformed Germinal Center
[2] T Cell Rich B Cell Lymphoma
[3] Anaplastic Large Cell Lymphoma
[4] Lymphocyte Depletion Hodgkin's Lymphoma
[5] Nodular Lymphocyte Predominance Hodgkin's Lymphoma

لنفوم هوجکین بر اساس مرفولوزی سلولهای رید اشتنبرگ، زمینه التهابی مشخص و ایمونوفنوتیپ سلولهای ریداشتنبرگ تشخیص داده می شود .بروز CD30 در تقریبا تمامی موارد کلاسیک (ودرصد کمی از نوع با غلبه لنفوسیتی) و CD15 در ۵۹ تا ۹۳٪ موارد کلاسیک مثبت است.CD15 اختصاصی سلولهای رید اشتنبرگ نبوده وممکن است در گرانولوسیت ها ،سلولهای آتیپیک در عفونت سیتومگالوویروس ،تقریبا ۱۰٪ لنفوم با سلول درشت اناپلاستیک ،لوسمی میلوئیدی حاد و تا ۶۰٪ کارسینوم ها نیز مثبت باشد (۱۶).

با توجه به همه این شواهد و نیز تفاوت مهم و اساسی در پیش آگهی و درمان انواع مختلف لنفوم هوجکین و نیز تفاوت فاحش بین پیش آگهی و درمان لنفوم هوجکین و لنفوم های غیرهوجکینی و یا سایر ضایعات قابل اشتباه با آن تشخیص صحیح و دقیق لنفوم هوجکین بسیار حائز اهمیت می باشد.

یکی از روش هایی که می تواند در این راستا بسیار مفید باشد، استفاده از رنگ آمیزیهای ایمنوهیستوشیمی است. هدف کلی نیز از این بررسی مشخص کردن ارزش ایمنوهیستوشیمی در تشخیص لنفوم هوجکین و مقایسه آن با روشهای مرسوم در نمونه های ده سال اخیر (از فروردین ۷۴ تا فروردین ۸۴) در بخش آسیب شناسی بیمارستان امام رضا (ع) بوده است.

روش کار

در این مطالعه توصیفی مقطعی و گذشته نگر ابتدا بایگانی بخش آسیب شناسی بیمارستان امام رضا (ع) مشهد برای دستیابی به نمونه‌های بافتی لنفوم هوجکین مورد کاوش قرار گرفته و نمونه‌های مورد نظر مربوط به بیماران مبتلا به این بیماری که در طی ۱۰ سال گذشته (از تاریخ ۷۴/۱/۱ تا ۸۴/۱/۱) تشخیص داده شده بودند استخراج گردید. بازبینی مجدد اسلایدهای میکروسکوپی و در صورت لزوم برش مجدد و رنگ آمیزی هیستوشیمی در موارد لزوم انجام پذیرفت. تمام موارد لنفوم هوجکین با اسکروز ندولر توسط نورپلاریزه برای دیدن الیاف کلاژن با خاصیت انکسار نور مضاعف بررسی شدند. پس از تایید تشخیص های بافت شناسی در مجموع از بین ۴۳۱۴۶ هزار بیوپسی ارسال شده در طی این دوره زمانی ۵۳ نمونه برای مراحل بعدی مطالعه حاصل گردید. رنگ آمیزی ایمنوهیستوشیمی برای CD15، CD30 [1]، *CD3*، و CD20 ودر صورت لزوم EMA[2] روی این نمونه ها انجام گرفت.

جهت رنگ آمیزی ایمونوهیستوشیمی از انتی بادی منوکلونال نوع موشی (Dacocytomation)استفاده شد.در ابتدا برش های ۴-۵ میکرونی از بلوک های پارافینی تهیه و بعد از دپارافینه کردن در گزیلن از طریق الکل وآب مقطر آبدهی انجام شد. قبل از رنگ آمیزی بازیابی اپی توپ های آنتی ژنی با استفاده از حرارت انجام شد .سپس بر اساس دستورالعمل کیت تجاری رنگ آمیزی صورت پذیرفت .جهت رویت سازی از کیت داکو (Dako Envision /HRP kit)استفاده گردید.

سپس تمام اسلایدهای رنگ آمیزی معمولی و ایمنوهیستوشیمی بررسی گردیده و نتایج مشاهدات به کمک روش‌های آمار توصیفی از قبیل جداول، نمودارها و شاخص های آماری توصیف شده و به کمک روش های آمار استنباطی تجزیه و تحلیل گردیدند. کلیه موارد برآورد حجم نمونه، توصیف، تجزیه و تحلیل مشاهدات به کمک نرم افزارهای آماری SPSS صورت گرفت.

نتایج

از مجموع ۵۳ مورد پس از بررسی با میکروسکوپ نوری، نور پلاریزه و ایمنوهیستوشیمی تکمیلی در ۴۷ مورد(۸۸/۷٪) تشخیص قبلی مبنی بر لنفوم هوجکین تایید گردید و در ۶ مورد (۱۱/۳٪) تشخیص تغییر پیدا کرد.

از این ۶ مورد در ۵ نمونه تشخیص لنفوم سلول B بزرگ غنی از سلول T(TCRLBCL)[3] مطرح گردید که در این موارد سلولهای درشت بعد از ایمنوهیستوشیمی برای CD_{30} ، CD_{15} منفی وبرای CD_{20} به صورت غشایی مثبت بودند و سلولهای لنفوسیت زمینه هم برای CD_3 مثبت بودند و بنابراین تشخیص TCRLBCL داده شد. در یک مورد تشخیص‌احـــتمالی لنفوم سلول بزرگ آناپلاستیک (ALCL) داده شد. در این بیمار

[1] Cluster of Differentiation
[2] Epithelial Memberance Antigen
[3] T Cell Rich Large B cell lymphoma

تشخیص اولیه لنفوم هوجکین با کاهش لنفوسیت (LDHL)داده شده بود. در بررسی مجدد با میکروسکوپ نوری و با توجه به واکنش مثبت قوی در ایمنوهیستوشیمی سلولهای درشت برای CD30 و CD3 و عدم رنگ پذیری برای CD15 و CD20 و EMA تشخیص لنفوم غیر هوجکین و به احتمال بیشتر ALCL داده شد (تصویر۱،۲). در بین موارد تایید شده به عنوان لنفوم هوجکین نیز در ۵ مورد تشخیص اولیه لنفوم هوجکین ندولر با غلبه لنفوسیتی (NLPHL) بود که بعد از رنگ آمیزی ایمنوهیستوشیمی سلولهای درشت برای CD30 و CD15 مثبت و برای CD20 وCD3 منفی بودند، بنابراین تشخیص در این موارد به LRHL[1] تغییر یافـــت. از بقـــیه موارد با تشخیص لنفوم هوجکین بعد از ایمونوهیســـتوشیمی در ۴ مورد (۸۵٪) سلولهای هوجکین و ریداشتنبرگ برای CD20 هم مثبت بودند (جدول ۱).

جدول۱- موارد با تغییر تشخیص بعد از بازبینی مجدد لام های میکروسکوپی و رنگ آمیزی ایمونوهیستوشیمی در ۵۳ مورد نمونه لنفوم مورد بررسی

تشخیص قبل از ایمونوهیستوشیمی	تشخیص بعد از ایمونوهیستوشیمی	تعداد
لنفوم هوجکین با غلبه لنفوسیتی	لنفوم سلول B بزرگ غنی از سلول T	۱
لنفوم هوجکین با غلبه لنفوسیتی	لنفوم سلول B بزرگ غنی از سلول T	۱
لنفوم هوجکین با سلولاریته مخلوط	لنفوم سلول B بزرگ غنی از سلول T	۱
لنفوم هوجکین با غلبه لنفوسیتی	لنفوم سلول B بزرگ غنی از سلول T	۱
لنفوم هوجکین با غلبه لنفوسیتی	لنفوم سلول B بزرگ غنی از سلول T	۱
لنفوم هوجکین	لنفوم با سلول درشت آناپلاستیک	۱
مجموع		۶

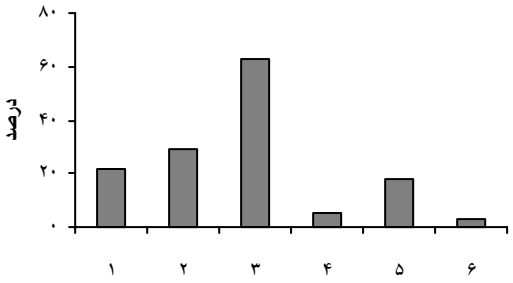

نمودار۱- توزیع فراوانی نوع بافت شناسی لنفوم بعد از رنگ‌آمیزی ایمونوهیستوشیمی در ۵۳ مورد نمونه لنفوم مورد بررسی

از نظر مـــیکروسکوپی در موارد لنفوم هوجکین و غیر هوجکین بعد از بررسی با میکروسکوپ نوری و رنگ آمیزی ایمنوهیستوشیمی، تشخیص در ۶ مورد (۱۱/۳٪) LRHL ، در ۳۹ مورد (۵۴/۷) MCHL [2]، در۲ مورد (۳/۸٪) LDHL ، در۵ مورد (۹/۴٪) TCRBCL و در یک مورد (۱/۸٪) LCL بود و هیچکدام از نمونه های بررسی شده NLPHL نبودند (نمودار۱).

نوع میکروسکوپی بعد از ایمونوهیستوشیمی در ۵۳ مورد نمونه لنفوم هوچکین مورد بررسی

۱-لنفوم هوجکین با غلبه لنفوسیت
۲-لنفوم هوجکین ندولار اسکلروزیس
۳-لنفوم هوجکین سلول مخلوط
۴-لنفوم هوجکین با کاهش لنفوسیت
۵-لنفوم با سلول B غنی از سلول T
۶-لنفوم سلول درشت آناپلاستیک

در بین ۴۷ مورد هوجکین تایید شده با ایمونوهیستوشیمی ۳۸ نفر مرد (۷۰/۲٪) و ۱۴ نفر زن (۲۹/۸٪) بودند. میانگین سن درگیری ۳۵سال و بیشترین میزان درگیری در سن ۴۰ سال بود. کم سن ترین بیمار مبتلا ۵ ساله و مسن ترین آنها ۷۶ ساله بود.

[1] Lymphoma Rich Hodgkin's Lymphoma

[2] Mixed Cellularity Hodgkin's Lymphoma

از نظر علائم بالینی از ۴۷ مورد لنفوم هوجکین تایید شده بعد از رنگ آمیزی ایمنوهیستوشیمی ۳۲ مورد (۶۸درصد) با لنفادنوپاتی و ۱۵ (۳۲ درصد)مورد با لنفادنوپاتی،تب، کاهش وزن یا تعریق و غیره مراجعه کرده بودند که تحت عنوان کلی لنفادنوپاتی و غیره بیان شده اند.



شکل ۱– شماره بیوپسی ۱۳۸۲۸۶ با تشخیص احتمالی ALCL , رنگ آمیزی ایمونوهیستوشیمی با CD3

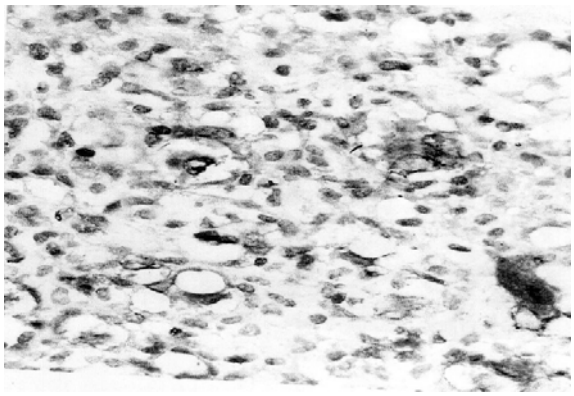

شکل ۲- شماره بیوپسی ۱۳۸۲۸۶ با تشخیص احتمالی ALCL , رنگ آمیزی ایمونوهیستوشیمی *با* CD30

در نهایت با توجه به اینکه از کل ۵۳ مورد با تشخیص اولیه لنفوم هوجکین ۴۷ مورد (۸۸/۷٪) با ایمنوهیستوشیمی تائید شد، حساسیت ایمنوهیستوشیمی تکمیلی ۸۸/۷٪ تعیین شد. به دلیل اینکه همه موارد بررسی شده تشخیص اولیه لنفوم هوجکین داشتند، محاسبه اختصاصیت این روش مقدور نبود.

بحث

از نظر همه گیر شناسی سالانه ۷۵۰۰ مورد جدید لنفوم هوجکین در امریکا تشخیص داده می شود. در ایالات متحده آمریکا و اروپای غربی این لنفوم، سرطانی شایع بوده در حالیکه در ژاپن و کشورهای آسیایی بروز کمتری دارد (۲،۱).

از نظر سن منحنی توزیع سنی آن دوگانه است. اولین قله این منحنی در سنین بین ۱۵ تا ۳۴ سال و دومین قله آن بعد از ۵۴ سال می باشد. در کشورهای پیشرفته لنفوم هوجکین اسکلروز ندولر شایع تر است در حالیکه در کشورهای در حال توسعه نوع با سلولاریته مخلوط شایعتر می باشد (۳-۵). به جز نوع اسکلروز ندولر این لنفوم در مردان شایعتر بوده و نسبت مرد به زن ۱/۳ تا ۲/۵ برابر می باشد (۶،۴).

در این مطالعه از نظر جنسی از ۴۷ مورد با تشخیص تایید شده لنفوم هوجکین بعد از ایمنوهیستوشیمی ، ۳۳ نفر مرد و ۱۴ نفر زن بودند. (نسبت مرد به زن ۲/۳) که تقریبا با بقیه مطالعات هم خوانی داشت (۱۰،۶،۲).

شایع ترین نوع لنفوم هوجکین نوع سلولاریته مخلوط بود که در سایر کشورهای در حال توسعه و در مطالعه ای که دکتر ایر ج در دانشگاه تبریز انجام داده است نیز اینگونه می باشد (۱۸).

دراین مطالعه شایعترین سن بروز لنفوم هوجکین ۴۰ سالگی بود و بر حسب نوع در LRHL متوسط سنی ۲۳/۳ سال، در نوع MCHL ۳۹/۴ سال، در نوع LDHL ۵۱ سال و در نوع NSHL [1] ۲۴ سال بود. در مطالعه دکتر ایرج نیز متوسط سنی ۳۱/۸٪ بود که تقریبا مشابه با این نتایج است (۱۸).

در مورد علائم بالینی ۶۹/۸٪ با لنفادنوپاتی و ۳۰/۲٪ با لنفادنوپاتی، تب و تعریق و سایر علائم مراجعه کرده بودند که با مطالعات قبلی مطابقت دارد (۱۹،۱۰،۶،۵).

همان طور که ذکر شد در ۶ مورد بعد از ایمونوهیستوشیمی تشخیص تغییر نمود که در ۵ مورد تشخیص ابتدائی، LRHL بود که بعد از ایمونوهیستوشیمی با پانل CD20،CD3 ،CD15، CD30 سلولهای درشت که در زمینه‌ای از لنفوسیتهای T واکنشی بودند برای CD15 و CD30 منفی شدند. در حالی که قطعا برای CD20 مثبت گردیدند و سلولهای زمینه برای CD3 مثبت شدند و بنابراین برای آنها تشخیص TCRBCL داده شد.

---

[1] Nodular Sclerosis Hodgkin's lymphoma

TCRBCL نوعی لنفوم لنفوسیتهای بزرگ B است که می تواند با لنفوم هوجکین از نظر میکروسکوپی بسیار قابل اشتباه باشد. طبق تقسیم بندی WHO [1] موارد با کمتر از ۱۰٪ سلول نئوپلازیک B بزرگ در این دسته قرار می گیرند. در این لنفوم سلولهای زمینه اکثریت سلولها را تشکیل داده و سلول T واکنشی هستند (۶،۱۰،۱۷،۲۰،۲۱). علاوه بر لنفوسیت های T ممکن است جمعیتی از هیستوسیت ها نیز وجود داشته باشد به همین جهت به آن لنفوم سلول B بزرگ غنی از سلول T و هیستوسیت هم گفته می شود. این لنفوم خصوصا با NLPHL قابل اشتباه است. گرچه از نظر زیست شناختی و ریخت شناسی به هم شبیه هستند و احتمالا در یک امتداد هستند ولی از نظر علائم بالینی و درمان کاملا متفاوت می باشند. بیماران TCRBCL اغلب در مراحل بالاتر مراجعه می کنند و پیش آگهی بدی دارند در حالی که سیر بیماری در NLPHL بطئی و پیش اگهی آن بسیار خوب است بنابراین تشخیص افتراقی این دو از یکدیگر بسیار مهم می باشد (۲،۶،۱۰،۲۲). ترکیب سلولهای زمینه تومور در این دو لنفوم متفاوت است در NLPHL زمینه از لنفوسیت های B کوچک و سلولهای T مثبت برای CD3 و CD57 که ایجاد روزت در اطراف سلولهای L & H می کنند، تشکیل می گردد. سلولهای دندرتیک فولیکولار ایجاد شبکه گسترده در بافت نئوپلازیک NLPHL می کنند در حالی که سلولهای زمینه در TCRBCL سلولهای T بوده، روزت در آن نادر و شبکه سلولهای دندرتیک فولیکولار در آن دیده نمی شود (۶،۱۰،۲۰،۲۲،۲۳). دراین مطالعه از ۵ مورد از مواردی که تشخیص بعد از ایمنوهیستوشیمی TCRBCL داده شد، در ۲ مورد تشخیص اولیه NLPHL، ۲ مورد LRHL و در ۱ مورد MCHL بود.

سلولهای نئوپلازیک در لنفوم هوجکین کلاسیک برای CD30 و CD15 مثبت است (شکل شماره ۳ و ۴) و در ۲۰٪ موارد برای CD20 هم می تواند مثبت باشد (۴،۵) در حالیکه در CRBCL سلولهای نئوپلازیک برای CD20 مثبت ولی برای CD30 و CD15 منفی هستند (۳،۲۲،۲۴).

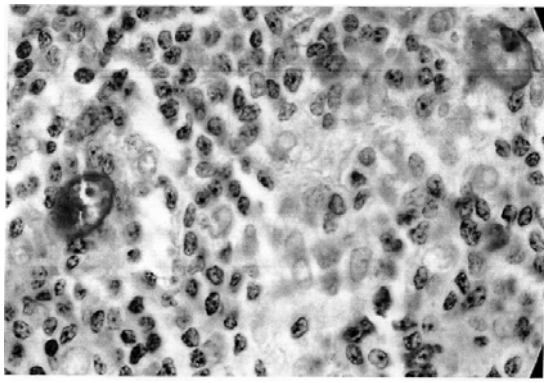

شکل۳- شماره بیوپسی ۱۱۴۷۰ ، سلول ریداشتنبرگ رنگ آمیزی ایمونوهیستوشیمی با *CD15*

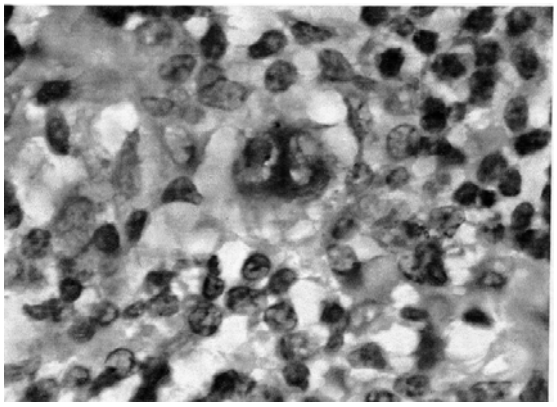

شکل٤- شماره بیوپسی ۱۱۴۷۰ , سلول ریداشتنبرگ ، رنگ آمیزی ایمونوهیستوشیمی با *CD30*

موردی که بعد از ایمونوهیستوشیمی تشخیص *ALCL* به احتمال زیاد برای آن مطرح گردید گره لنفی گردن مردی ۲۸ ساله بود که تشخیص اولیه آن *LDHL* بود. بعد از انجام ایمنوهیستوشیمی سلولهای درشت برای *CD30* و *CD3* قویا مثبت شدند در حالی که برای *CD20, CD15* و *EMA* منفی بودند. به علت عدم دسترسی به مارکر *ALK* این رنگ آمیزی را نتوانستیم انجام دهیم و بنابراین اگر چه لنفوم هوجکین برای بیمار رد شد اما نمی توان با قطعیت *ALCL* را تائید کرد. قابل ذکر است که در لنفوم آناپلاستیک با سلول بزرگ *EMA* در تمام موارد بروز نمی‌یابد و در ۶۸٪ موارد مثبت می باشد (۲).

سلولهای این لنفوم برای CD30 به طور قوی مثبت هستند به همین دلیل به آن لنفوم *Ki-1* مثبت هم گفته می‌شود در حالیکه برای CD15 منفی هستند.

[1] World Health Organization

از نظر سیتوژنتیک T(2;5) (P23;P35) که باعث ایجاد ژن فیوژن NPM-ALK می‌شود، اختلال ژنتیک اصلی می‌باشد. این جابجایی و بقیه جابجایی‌های درگیر کننده کروموزوم 5q32 میتواند به وسیله واکنش ایمنوپراکسیداز برای پروتئین ALK-1 شناسایی شود.

لنفوم سلول بزرگ آناپلاستیک برای EMA CD30,ALK و مارکرهای سلول T یا B مثبت می‌شود در حالیکه هوجکین برای CD15 و CD20 مثبت اما برای CD45 و ALK منفی می‌باشد (۲۵،۱۲،۱۱).

میزان اشتباهات تشخیصی لنفوم هوجکین در بررسی هایی که از روش های جدید جهت تشخیص لنفوم هوجکین استفاده نموده اند، از ۱۳٪ تا ۴۷٪ ذکر شده است که اکثر این تشخیص های اشتباه را موارد لنفوم غیر هوجکین تشکیل داده است (۲۴،۱۷،۱۲).

در مطالعه ای که در سال ۲۰۰۲ توسط آقای لیستنسکی[1] در دانشگاه آلباما در بیرمنگهام انجام شد از ۳۶۲ مورد با تشخیص لنفوم هوجکین در ۱۱ مورد تشخیص بعد از ایمنوهیستوشیمی لنفوم غیر هوجکینی بود (۱۲). در مطالعه مشابه در سال ۲۰۰۱ در فرانسه از ۷۷ مورد با تشخیص اولیه لنفوم هوجکین بعد از بررسی مجدد و با به کار گیری ایمنوهیستوشیمی با پانل CD15 ، CD30، CD20، CD45، EMA ، ALK – 1 و ... ۴۶ مورد لنفوم غیر هوجکینی تشخیص داده شد که فقط ۱۲ مورد آن ALCL بودند (۱۷). در مطالعه دیگری که در سال ۲۰۰۲ در چین انجام شده از ۵۶ مورد لنفوم هوجکین بعد از بررسی ایمنوهیستوشیمی ۸ مورد لنفوم غیر هوجکینی و یک مورد تومور متاستاتیک تشخیص داده شد که از ۸ مورد NHL، ۶ مورد آن TCRBCL و ۲ مورد ALCL بودند (۱۴). همان طور که ذکر شد دراین مطالعه نیز ۶ مورد بعد از ایمونوهیستوشیمی تشخیص تغییر نمود که در ۵ مورد تشخیص بعد از ایمونوهیستوشیمی برای آنها تشخیص TCRBCL داده شد. و در یک مورد نیز بعد تشخیص ALCL مطرح گردید.

LDHL یکی از اشکالی است که احتمال اشتباه در تشخیص آن زیاد است ولی امروزه با روش های ایمونوهیستوشیمی این احتمال بسیار کاهش یافته است . بنابراین به نظر می رسد با توجه به شباهت بسیاری از ضایعات گره لنفی با لنفوم هوچکین و درصد نسبتا بالای اشتباه تشخیصی لنفوم هوجکین با غیرهوجکین خصوصا در نوع LDHL و NLPHL و تفاوت درمان و پیش‌آگهی آنها بهتر است برای موارد مشکل تشخیص لنفوم هوجکین خصوصا دو نوع فوق حداقل از یک پانل ایمونوهیستوشیمی شامل CD3, CD15, CD20,CD30 استفاده کرد. همان طور که بررسی حاضر نیز مشابه سایر مراکز پزشکی در کشورهای پیشرفته این موضوع را تایید کرد.

این مطالعه تنها در مواردی بود که تشخیص اولیه لنفوم هوجکین داشت و بر لنفومهای غیرهوجکینی بررسی انجام نشد. مطالعه این گروه شاید بتواند مواردی از لنفوم هوجکین را که به اشتباه در گروه لنفوم غیرهوجکین قرار گرفته‌اند شناسایی نماید.

نتیجه گیری

با توجه به اینکه قبلا در ۶ مورد (۱۱/۳٪) با میکروسکوپ معمولی و بدون استفاده از ایمنوهیستوشیمی تشخیص اشتباه داده شده بود و از آنجا که درمان و پیش اگهی لنفوم هوجکین با سایر بیماریهایی که با آن قابل اشتباه است، متفاوت می باشد، در تشخیص لنفوم هوجکین خصوصا نوع با فقدان لنفوسیتی و نوع ندولر با غلبه لنفوسیت استفاده از روش های تکمیلی مثل ایمنوهیستوشیمی جهت تائید تشخیص الزامی است. چرا که در بسیاری از مراکز پزشکی مهمترین و بیشترین اشتباهات تشخیصی بیشتر در دو نوع فوق بوده است.

تشکر وقدردانی

این مقاله نتیجه پایان نامه تحقیقاتی به شماره ت-۱۷۶۷ سرکار خانم دکتر حیدری بوده و با حمایت مالی معاونت محترم پژوهشی دانشگاه علوم پزشکی مشهد انجام پذیرفته است که لازم است از این معاونت محترم تشکرو قدردانی شود.

[1] Listinsky

References:

1- Armitage JO, Longo DL. Malignancies of lymphoid cells. In: Kasper DL. Harrison's principles of internal medicine. 17th ed. New York: Mc Graw- Hill; 200.p. 641- 650.

2- Iochim H, Ratech H. Hodgkin lymphoma. In: Iochim H, Ratech H.Lymph Node Pathology. 4thed. New York: Lippincott Williams & wilkins; 2009.p.327- 348.

3- Fraga M, Sanchez L, Forteza, *Forteza J, García-Rivero A, Piris MA*. T cell rich B cell lymphoma is a disseminated aggressive neoplasm differential diagnosis from Hodgkin's lymphoma. Histopathology 2002; 41:216- 29.

4- Karimi M, Yarmohammadi H, Ghavanini AA, *Kumar PV*. Epidemiological surveillance of pediatric Hodgkin's disease in southern Iran. Med Sci Monit 2002; 8:572-575.

5- Almars NM. Hodgkin's lymphoma in North Jordan. Saudi Med J 2004; 25:1917-1921.

6- Rosai J. lymph node. In: Rosai J. Rosai and Ackerman's surgical pathology.9 th ed. New York: Mosby; 2004.p.1917-1930.

7- Pileri SA, Ascani S, Leoncinil L,*Sabattini E, Zinzani PL,Piccaluga PP*, *et al*. Hodgkin's lymphoma the pathologist viewpoint. J Clin Pathol 2002; 55:162-176.

8- Harris NL, Jaffe ES, Stein H, *Banks PM, Chan JK, Cleary ML, et al*. A revised European American Classification of lymphoid neoplasm. Blood 1994; 84:1361-1392.

9- Schnitzer B. Hodgkin Lymphoma . Hematol Oncol Clin North Am 2009; 23:747-768.

10- Chan J. Tumors of the lymphoreticular system. In: Diagnotic histopathology of tumors. 2 th ed. London: Churchill Livigstone; 2000. p. 112- 128.

11- Kadin M. Hodgkin's lymphoma. In: Dabbs D. Diagnostic Immunohistochemistby:diagnostic, theranostic and genomic applications .3rd ed. Philadelphia: Saunders – Elsevier ; 2009.p.135- 145.

12- Listinsky CM. A practical approach to diagnosis to the diagnosis of Hodgkin lymphoma. Am J Clin Pathol 2002; 117:76- 94.

13- Charafe E. Characterization of Hodgkin's lymphoma like undifferentiated carcinoma of the nasopharynged type as a particular UCNT Subtype mimicking Hodgkin's lymphoma .J Oncol 2003; 23:97- 103.

14- Liu Y, Zhung H, Liao X. Immunophenotype and differential diagnosis of Hodgkin's lymphoma . Zhonghua Xue Ye Xue Za Zhi 2002; 23:524-527.

15- Kansal R, singleton TP, Ross CW, Finn WG, Padmore RF, Schnitzer B.. Follicular Hodgkin lymphoma. Am J Clin Pathol 2002; 117:29- 35.

16- Higgins RA, Blankenship JE, Kinney MC. Application of immunohistochemistry in the diagnosis of non-Hodgkin and Hodgkin lymphoma. Arch Pathol Lab Med 2008; 132:441-461.

17-Gazal D,Andre H,Mounier N. Pathologic and clinical features of 77 Hodgkin's lymphoma patients treated in a lymphoma protocol. Am J Surg Pathol 2001; 25:297-306.

18- Iraj Ak . Hodgkin's disease: assessment of treatment and survival rates in Iran. Asian Pac Cancer Prev 2004; 5:379-382.

19- Jose BO, Koerner P, Spanos WJ, *Paris KJ, Silverman CL, Yashar C, et al*. Hodgkin's lymphoma in adult. J ky Med Assoc 2005; 103:15-7.

20- Boudova L, Torlakovic E. Nodular lymphocyte predomimant Hodgkin l ymphoma with nodular resembling T cell rich B cell lymphoma: differential diagnosis. Blood 2003; 102:3753-3756.

21- Rudiger T, Ott G, Ott MM. Diffrential diagnosis between classic Hodgkin's lymphoma , T- cell – rich – B – cell lymphoma by immunohistochemistry. Am J Surg Pathol 1998; 22:1184-1191.

22- Aki H, Tuzune N, Seniz O , et al . T cell rich B cell lymphoma: a clinicopathologic study of 21 cases. Leukemic Research 2004; 28(3): 229- 236.

23- Browne P, Petrosyan k , Hernandez A, Chan JA.The B cell transcription factors BSAP, Oct -2 and BOB and the pan B cell markers CD_{20} , CD_{22}, and CD_{79} are useful in the differential diagnosis of classical Hodgkin lymphoma. Am J Clin Pathol 2003; 120:767-777.

24- Achten R.Nodular lymphocyte predominant Hodgkin's Lymphoma and T cell histiocyte rich large B cell lymphoma. Haematol Pathol 2004; 10:385- 393.

25- Vassallo J, lamant L, Brugieres L, *Gaillard F, Campo E, Brousset P*, *et al*. ALK positive Anaplastic large cell lymphoma mimicking Nodular sclerosis Hodgkin's lymphoma. Am J Surg Pathol 2006; 30:223- 228.