

فقدان مادرزادی یکی از شاخه‌های شریان ریوی

تاریخ دریافت: ۸۷/۲/۲ - تاریخ پذیرش: ۸۷/۷/۱۴

خلاصه

مقدمه

فقدان یکی از شاخه‌های شریان ریوی، یک ناهنجاری مادرزادی غیرشایع است که در غالب این بیماران نقایص قلبی همراه وجود دارد و تشخیص زودرس و مداخله جراحی در این بیماران موجب رشد طبیعی شریان ریوی و جلوگیری از افزایش غیرقابل برگشت فشار شریان ریوی می‌شود.

روش کار

این مطالعه توصیفی مقطعی بر ۱۸ بیمار مبتلا به فقدان یک شاخه شریان ریوی در بیمارستان امام رضا (ع) طی سالهای ۱۳۸۰ تا ۱۳۸۵ انجام شد. یافته‌های شرح حال، معاینه فیزیکی، رادیوگرافی قفسه صدری، کاتتریسیم و آنژیوگرافی بیماران ثبت شد و داده‌های حاصله با استفاده از روشهای آماری به صورت توصیفی مورد بررسی قرار گرفت. این مطالعه توسط کمیته اخلاق پزشکی مورد تایید قرار گرفت.

نتایج

از مجموع ۱۸ بیمار ۱۳ بیمار (۷۲/۲٪) مذکر بودند. متوسط سنی بیماران در زمان تشخیص $11/8 \pm 10/8$ سال بود (محدوده ۱-۳۸ سال). تمام بیماران بجز یکی، ناهنجاری قلبی همراه داشتند که غالباً از انواع پیچیده بود و ترالوژی فالو شایعترین نقص قلبی همراه بود (۷ مورد). در ۷۷/۸٪ موارد شاخه چپ شریان ریوی تشکیل نشده بود. در تمام موارد در رادیوگرافی قفسه صدری، انحراف قلب و مדיاستن به طرف شاخه مفقوده مشهود بود.

نتیجه‌گیری

از آنجا که تشخیص زودرس و مداخله جراحی به موقع منجر به رشد طبیعی شریان ریوی، جلوگیری از تشکیل عروق جانبی و افزایش غیرقابل برگشت فشار شریان ریوی می‌شود لذا داشتن ظن بالینی و توجه به این نقص به ویژه در شیرخواران با سایر ناهنجاریهای قلبی امری قابل توجه می‌باشد.

کلمات کلیدی: فقدان یکطرفه شریان ریوی، ناهنجاری مادرزادی قلب، اکوکاردیوگرافی، کاتتریسیم،

پر فشاری شریان ریوی، کود کان

۱ حسن متقی مقدم*

۲ محسن حری

۱- دانشیار کودکان بیمارستان امام رضا (ع)،

مشهد، ایران

۲- استاد یار کودکان بیمارستان امام رضا (ع)،

مشهد، ایران

*مشهد - بیمارستان امام رضا (ع)، گروه بیماریهای

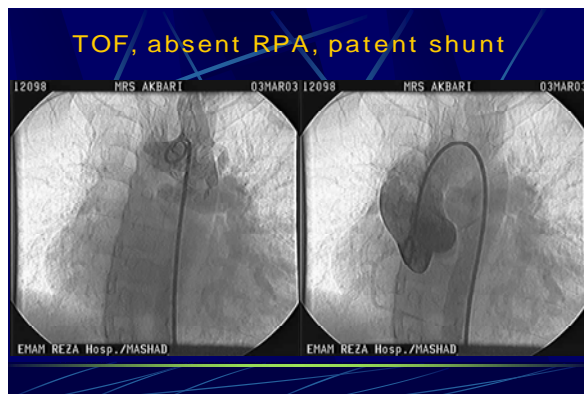
کودکان، مشهد، ایران

تلفن: +۹۸-۰۵۱۱-۸۵۹۳۰۴۵

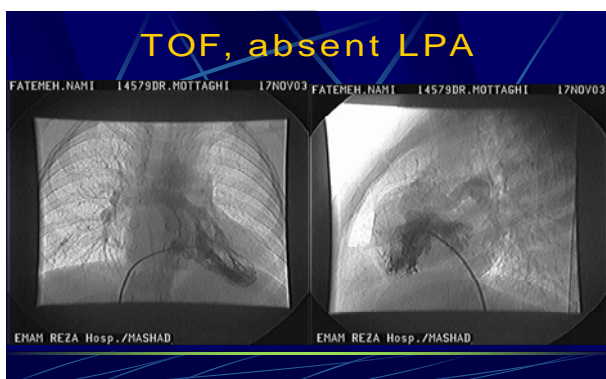
email: Mottaghih@mums.ac.ir

مقدمه

پرخونی ریه را نشان دهند چرا که برون ده قلبی بالا و وجود شنت چپ به راست منجر به خونرسانی بیشتر و پرفشاری شریان ریوی سالم می‌شود (۴). کاهش پرفوزیون ریه و عروق کاهش یافته در سمت مبتلا و پرخونی ریه سالم که در رادیوگرافی سینه بچه‌های بزرگتر و بزرگسالان دیده می‌شود ممکن است در شیرخواران قابل تشخیص نباشد. فقدان شریان ریوی به علاوه ضایعات قلبی همراه و جهت قوس آئورت به وسیله اکوکاردیوگرافی دو بعدی در ترکیب با داپلر رنگی امکان‌پذیر است (۴). اسکن پرفوزیون ریه چنانچه شنت قلبی راست به چپ نداشته باشد ممکن است تنها خونرسانی به ریه سالم را نشان دهد. از سی تی اسکن با وضوح زیاد نیز می‌توان سود جست (۵). آنژیوگرافی و تزریق ماده حاجب در شریان ریوی یا بطن راست، فقدان شریان ریوی مبتلا و شریان ریوی طبیعی متصل را نشان می‌دهد. آنژیوگرافی در تعیین منشأ خونرسانی ریه مبتلا مفید است. کاتتریزاسیون قلبی همچنین فشار شریان ریوی و مقاومت عروقی ریه طبیعی را نشان می‌دهد. در اشکال ۱ و ۲ فقدان شاخه‌های چپ و راست شریان ریوی در آنژیوگرافی نشان داده شده است.



شکل ۱- دختر بچه مبتلا به تترالوژی فالو و سابقه شنت چپ و فقدان شاخه راست شریان ریوی



شکل ۲- دختر بچه مبتلا به تترالوژی فالو و فقدان شاخه چپ شریان ریوی

فقدان یکی از شاخه‌های شریان ریوی از ناهنجاری‌های مادرزادی غیر شایع قلبی عروقی می‌باشد که غالباً همراه با سایر نقایص قلبی - عروقی است. تشخیص فقدان یک شاخه شریان ریوی غالباً مشکل است و معمولاً با اکوکاردیوگرافی و آنژیوگرافی است با تشخیص زودرس این ناهنجاری و دخالت جراحی به موقع خصوصاً در بیماران با شنت چپ به راست می‌توان از پیشرفت به سوی هیپرتانسیون ریوی پیشگیری نمود. از آنجا که بیماری نادر بوده و چنین مطالعه‌ای در کشور انجام نشده است در این مطالعه به بررسی موارد ناهنجاری فقدان یکی از شاخه‌های شریان ریوی در مبتلایان به بیماریهای مادرزادی قلب در بیمارستان امام رضا (ع) پرداخته شد، تا با شناخت بیشتر این بیماران، آگاهی‌های لازم و اطلاعات بیشتر در مورد این ناهنجاری قلبی نادر و عواقب خطرناک آن به دست آید و در تشخیص بهتر این ناهنجاری و درمان به موقع آن کمک نماید. تنه شریان ریوی از بطن راست خارج شده و به ۲ شاخه اصلی تقسیم می‌شود در طی دوران جنینی یک دوره پرفشاری فیزیولوژیک شرایین ریوی به دلیل عدم وجود تهویه مؤثر و باز بودن مجرای شریانی وجود دارد به طوری که فشار شریانی آئورت و پولمونر برابر هستند.

بنابراین بخش عضلانی شرایین ریوی مشابه شرایین سیستمیک می‌شود (۱). حداکثر کاهش مقاومت عروق ریوی در نوزاد انسان و در مناطق هم سطح دریا معمولاً طی ۲ تا ۳ روز اول تولد رخ می‌دهد اما ممکن است تا ۷ روز یا حتی بیشتر نیز ادامه یابد و طی چند هفته (۶-۸) به حد طبیعی خود می‌رسد (۲) پرفشاری برگشت‌پذیر یا برگشت‌ناپذیر بعد از تولد ممکن است به صورت اولیه و یا ثانوی به هر نی دیافراگماتیک، دیسپلازی ریه، آسفیکسی و یا هیپوپلازی عروق ریوی ادامه یابد (۳).

فقدان یکطرفه شریان ریوی اولین بار به وسیله فرانتزل^۱ و همکارانش در سال ۱۸۶۸ توصیف شده است. بیماران بدون ضایعه قلبی همراه، اغلب بدون علامت هستند ولی ممکن است با پنومونی‌های راجعه، برنشکتازی یا هموپتزی تظاهر نمایند. هنگامی که بیماری قلبی مادرزادی همراه وجود دارد، علائم معمولاً مربوط به ضایعات قلبی همراه است. هیچ یافته فیزیکی اختصاصی فقدان یکطرفه شریان ریوی را مشخص نمی‌کند. بیمارانی که شانت چپ به راست دارند، ممکن است علائم شدید

¹ fraentzel

حداکثر ۳۸ سال بود. نیمی از بیماران زیر ۱۰ سال داشتند. از مجموع ۱۸ بیمار مورد مطالعه، ۱۳ نفر مذکر (۷۲/۲٪) و ۵ نفر (۲۷/۸٪) مونث بودند. میانگین وزن بیماران مورد مطالعه ۲۴/۵۰ کیلوگرم با انحراف معیار ۱۷/۶۰ کیلوگرم بود (محدوده وزن ۷-۵۹ کیلوگرم). درصد فراوانی بیماران به تفکیک صدک وزنی استاندارد شده، ۱۵ نفر (۸۳/۳٪) در صدک پنجم بودند و ۳ نفر باقیمانده (۱۶/۷٪) در صدکهای ۱۰، ۲۵ و ۵۰ قرار داشتند. میانگین سطح هموگلوبین بیماران معادل ۱۵/۵۵ g/dl با انحراف معیار ۳/۱۰ g/dl و محدوده ۹الی ۲۱ گرم بر دسی لیتر بود. از مجموع ۱۸ بیمار مورد مطالعه، ۱۴ نفر (۷۷/۸٪) فقدان شاخه چپ شریان پولمونی و در ۴ نفر (۲۲/۲٪) فقدان شاخه راست داشتند. آنومالی همراه در ۱۷ نفر از بیماران (۹۴/۴٪) گزارش شد و تنها ۱ نفر (۵/۶٪) بجز فقدان شاخه شریان ریوی چپ ناهنجاری قلبی همراه نداشت. فراوانی انواع ناهنجاریهای همراه با فقدان شاخه شریان ریوی در جدول ۱ مشاهده می شود. در بررسی جهت قوس آئورت بیماران مورد مطالعه، تمام بیماران قوس آئورت در سمت چپ قرار داشت. استنوز شریان پولمونی در ۱۵ مورد (۸۳/۳٪) و ۳ نفر (۱۶/۷٪) دچار هیپرتانسیون ریوی بودند.

جدول ۱- درصد فراوانی ناهنجاریهای همراه با فقدان شاخه

شریان ریوی در بیماران مورد مطالعه

ناهنجاری همراه	فراوانی	درصد
بدون ناهنجاری همراه	۱	۵/۶
ناهنجاری پیچیده	۸	۴۴/۴
ترالوزی فالو	۷	۳۸/۹
شنت چپ به راست	۲	۱۱/۱
مجموع	۱۸	۱۰۰/۰

بحث

فقدان یکی از شاخه های شریان ریوی به ویژه چنانچه با نقایص قلبی همراه باشد و به موقع تشخیص داده نشود منجر به عدم رشد طبیعی شریان ریوی، ریه مبتلا و افزایش غیرقابل برگشت فشار شریان ریوی می شود. در این مطالعه ۱۸ بیمار با فقدان یک شاخه شریان ریوی شناسایی و مورد مطالعه قرار گرفتند. میانگین سنی بیماران در این مطالعه ۱۱/۰۸ سال بود (دامنه ۱-۳۸ سال). واگر چه بیشتر این فراوانی مربوط به گروه سنی زیر ۱۰ سال بود معهدا تمام بیماران زمان طلایی مداخله جراحی را از دست داده بودند. در مطالعه مشابهی که در سال ۱۹۷۸ انجام شده بود، میانگین سنی بیماران ۱۴ سال (محدوده سنی ۰/۱ سال تا ۵۸

اگرچه ابتدای شریان ریوی در سمت مبتلا معمولا وجود ندارد، اما قسمتهایی از شریان ریوی ممکن است در طی جراحی یافت گردد. بنابراین ترمیم شریان ریوی نهفته^۱ که به وسیله پرسبیت^۲ و همکارانش پیشنهاد شده است می تواند روش درمانی مناسبی باشد. این رگ ممکن است داخل یا خارج پریکارد باشد که تاناف ریه مبتلا کشیده می شود (۴).

درمان در سنین بالاتر در بیماران مبتلا به فقدان یک طرفه شریان ریوی بستگی به شدت علائم دارد. بیمارانی که شنت چپ به راست دارند، باید تحت جراحی زودرس ترمیم داخل یا خارج قلبی شنت قرار گیرند تا از بروز فشار خون ریوی برگشتناپذیر جلوگیری شود. جراحی باید قبل از سن ۶ ماهگی انجام شود اگرچه گاه علی رغم انجام عمل جراحی، فشار خون ریوی به سیر پیشرونده خود ادامه می دهد (۴، ۶). اگر چه درمان جراحی و بازسازی شریان ریوی نهفته معمولا نیازمند چند مرحله جراحی اصلاحی است اما اخیرا مواردی از ترمیم یک مرحله ای در این بیماران نیز گزارش شده است (۷).

روش کار

این مطالعه توصیفی مقطعی طی سالهای ۱۳۸۰-۱۳۸۵ در بیمارستان امام رضا (ع) بر پرونده ۱۸ بیمار انجام شده است. پرونده کلیه بیماران با تشخیص فقدان یکی از شاخه های شریان ریوی را که اطلاعات آن از قبیل شرح حال، معاینه فیزیکی، رادیوگرافی ساده قفسه صدری، اکوکاردیوگرافی و کاتتریسیم قلبی و آنژیوگرافی کامل بود وارد مطالعه شدند. در نهایت تعداد موارد مطالعه به ۱۸ مورد محدود گردیدند. در این مطالعه فقدان شاخه چپ یا راست، مشخصات اپیدمیولوژیک بیماران مثل سن، جنس، وزن، یافته های آنژیوگرافیک، اکوکاردیوگرافیک، رادیوگرافیک و وجود آنومالیهای همراه قلبی و نیز جهت قوس آئورت و ارتباط این متغیرها با یکدیگر با استفاده از مشاوره آماری و نرم افزار آماری SPSS به صورت توصیفی مورد تجزیه و تحلیل آماری قرار گرفت.

نتایج

میانگین سن بیماران ۱۰/۸۲ سال با انحراف معیار ۱۱/۰۸ سال بود. میانه سن معادل ۴ سال و نما ۳ سال بود و حداقل سن بیماران ۱ سال و

^۱ Occult pulmonary artery

^۲ Presbiter

در مطالعه دیگری ۴۴٪ گزارش شده است. (۸، ۹). رادیوگرافی ساده قفسه صدری تمام بیماران مورد مطالعه، انحراف قلب و مדיاستن به سوی شاخه مفقوده شریان ریوی وجود داشت که در مطالعات دیگر مورد توجه قرار نگرفته است و در شرایط این مطالعه می‌تواند عامل مهمی در شناخت زودرس بیماری باشد. در نهایت سیر بیماری به سوی پرفشاری شریان ریوی در این بیماران نادر نیست و این مسأله عارضه‌ای خطرناک است که در صورت عدم تشخیص برگشت‌ناپذیر می‌شود و با عوارض و مرگ و میر زیادی همراه است. این بیماران در مراحل پیشرفته با هموپتری‌های ماسیو و پنومونی‌های شدید مراجعه می‌کنند که گاه نیاز به پنومونکتومی هم وجود دارد لذا دقت در تشخیص زودرس و درمان به موقع این ناهنجاری اهمیت بسزایی دارد.

نتیجه‌گیری

از آنجا که تشخیص زودرس و مداخله جراحی به موقع منجر به رشد طبیعی شریان ریوی، جلوگیری از تشکیل عروق جانبی و افزایش غیرقابل برگشت فشار شریان ریوی می‌شود لذا داشتن ظن بالینی و توجه به این نقص به ویژه در شیرخواران با سایر ناهنجاری‌های قلبی امری در خور توجه بوده و در بررسی‌های تشخیصی قلب و ریه باید مورد توجه قرار گیرد.

تشکر و قدردانی

از زحمات خانم دکتر ارجمند و همکاری مرکز مشاوره آمار بیمارستان امام رضا (ع) سپاسگزاری می‌گردد.

References:

- 1-Edwards W. Cardiac anatomy and examination of cardiac specimens. In: H Allen, Gutagesell H, Clark E, Driscoll D. Moss and adam's heart disease in infants, children and adolescents. 6th ed. Philadelphia: Lippincott Williams and Wilkins; 2001.p.101-103.
- 2-Bernstein D. Developmental biology of the cardiovascular system. In: Behrman R, Kliegman R, Jenson H. Nelson textbook of pediatrics. 17th ed. Philadelphia: Saunders; 2004. P.1993-2008.
- 3-Rabinovitch M. Pulmonary vascular disease. In: Moss and Adam's. Heart disease in infants, children and adolescents. 6th ed. Philadelphia: Lippincott Williams and Wilkins; 2001.p.1311-1347.
- 4-Morrow WR, Huhta J. Aortic Arch and pulmonary artery anomalies. In: Garson A, Timothy Bricker J, McNamara GD, editors. The science and practice of pediatric cardiology. Philadelphia: Lea & Rebiger; 1990.p.1447-1450.
- 5-Shich R, Paul S, Man Soo P. HRCT findings of proximal interruption of the right pulmonary artery. J Thor Imag 2004; 19:171-175.
- 6-Imanaka K, Shimizu S, Matsumoto J, Hashizume K, Tsuchiya K, Takemura T. Unilateral absence of pulmonary artery and ventricular septal defect in an infant. Ann Thorac Surg 1998; 66: 251-252.
- 7-Hamdan M, Mesh ham Y, Najm H. Successful one-stage repair of unilateral agenesis of pulmonary artery. Pediatr Cardiol 2005; 26:724-726.
- 8-Harkel A, Bloom N, Ohenkamp J. Isolated unilateral absence of pulmonary artery: a case report and review of the literature. Chest 2002; 122:1471-1477.
- 9-Parmar R, Kulkarni S, Coelho R. Isolated agenesis of right pulmonary artery with severe pulmonary artery hypertension: An Institutional analysis. Cardiol Vasc Dis 2005; 57:713-716.
- 10- Zhang G, Wang Z, Zhu H. Surgical repair of patients with tetralogy of fallot and unilateral absence of pulmonary artery. AnnThorac Surg 1997, 58:315-317.

سال) بود و ۱۲٪ از بیماران کمتر از ۱۰ سال سن داشتند (۸). در مطالعه هند محدوده سنی بیماران با تشخیص فقدان شریان ریوی از یک ماه تا ۱۰ ماه و میانگین ۳/۷۵ ماه گزارش شده است (۹). غالب بیماران در این بررسی (۷۲/۲٪) مذکر بودند. که مشابه سایر مطالعات بود (۸). بیماران اغلب کم وزن و در صدک پنجم استاندارد وزنی قرار داشتند. و میانگین سطح هموگلوبین بیماران ۱۵/۵۵ میلی‌گرم بر دسی لیتر بود که در مطالعات دیگر مورد توجه نبوده و احتمالاً ثانوی به بیماری زمینه‌ای می‌باشد و بررسی تاثیر و رابطه آن نیازمند مطالعه بیشتری است. ۷۷/۸٪ بیماران فقدان شاخه چپ شریان پولمونر داشتند که مشابه مطالعه سال ۱۹۹۷ چین بود که از ۲۴ مورد فقدان شریان ریوی ۲۰ مورد در سمت چپ و ۴ مورد در سمت راست بود (۱۰). در حالی که در مطالعه دیگری ۶۳٪ موارد فقدان شریان ریوی در سمت راست بوده است (۸). در اغلب بیماران مورد مطالعه ناهنجاری‌های قلبی همراه وجود داشت که غالباً هم به صورت پیچیده بود و شایعترین ناهنجاری منفرد تترالوژی فالو بود؛ که مشابه مطالعه هرکل^۱ می‌باشد (۸). در این مطالعه تمام بیماران قوس آئورت چپ گرد داشتند. در حالی که در مطالعات دیگر فقدان شریان ریوی غالباً در سمت مقابل قوس آئورت بوده است (۸). پرفشاری شریان ریوی تنها در ۳ بیمار (۱۶/۷٪) از جمعیت مورد مطالعه دیده شد و غالب بیماران تنگی دریچه شریان ریوی و فیزیولوژی تترالوژی فالو داشتند. در مقاله‌ای از هند، میزان پرفشاری شریان ریوی در بیماران مبتلا به فقدان شریان ریوی در هنگام تشخیص ۲٪ و