

مقاله مروری

نقش درمان‌های نوین آرتروسکوپی در ترمیم پارگی لبروم هیپ

تاریخ دریافت: ۹۷/۰۱/۱۰ - تاریخ پذیرش: ۹۷/۰۸/۰۱

خلاصه

در جوانان یک علت بسیار شایع درد هیپ اختلالات لبروم می‌باشد. لبروم یک بافت فیبری-غضروفی است (تا حدودی مشابه منیسک در زانو) که لبه استابولوم را می‌پوشاند و نقش بسیار زیادی در سلامت مفصل هیپ و بیومکانیک آن دارد.

عمده نقش‌های لبروم شامل ۱- حفظ فشار مایع داخل مفصلی که به جهت جذب و توزیع فشارهای وارده بر اثر راه رفتن و فعالیت‌های روزمره مهم است ۲- با افزودن به عمق حفره استابولوم باعث افزایش سطوح تماس می‌شود و فشار روی غضروف مفصلی را کمتر می‌کند ۳- اثری موسوم به suction seal (عایق مکشی) که باعث پایداری بیشتر مفصل در کشش می‌شود. شیوع اختلالات لبروم که در تصویربرداری آم آر آی و یا در حین آرتروسکوپی تشخیص داده می‌شوند بسیار بالاست.

پارگی لبروم علاوه بر اینکه می‌تواند باعث درد شود می‌تواند ناپایداری نیز ایجاد کند. در گذشته بسیاری از این موارد تشخیص داده نمی‌شدند یا با روش‌های باز درمان می‌شدند. امروزه تشخیص و درمان این پارگی‌ها بسیار سریعتر و در زمان مناسب و با روش‌های بسته آرتروسکوپی انجام می‌شود. در این مقاله بر آن شدیم که درمان‌های رایج به روز را در این زمینه مرور کنیم.

کلمات کلیدی

آرتروسکوپی، هیپ، لبروم

پی‌نوشت: این مطالعه فاقد تضاد منافع می‌باشد.

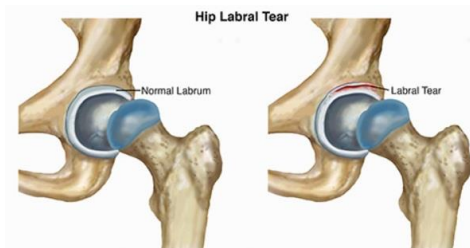علی پارسا^۱

۱- فلوشیپ بیمارستان جنرال ماساچوست- دانشگاه
هاروارد و استادیار گروه ارتوپدی دانشگاه علوم پزشکی
مشهد، مشهد، ایران

* گروه ارتوپدی، دانشگاه علوم پزشکی مشهد
Email: aliparsadr@yahoo.com

مقدمه

برخلاف افراد مسن که منشا عمده دردهای هیپ در آنها استئوآرتریت مفصل هیپ می باشد، در جوانان یک علت بسیار شایع درد هیپ اختلالات لبروم می باشد (۱). لبروم یک بافت فیبری- غضروفی است (تا حدودی مشابه منیسک در زانو) که لبه استابولوم را می پوشاند و نقش بسیار زیادی در سلامت مفصل هیپ و بیومکانیک آن دارد (تصویر ۱).



تصویر ۱. نمای شماتیک جایگاه لبروم

عمده نقش‌های لبروم شامل ۱- حفظ فشار مایع داخل مفصلی که به جهت جذب و توزیع فشارهای وارده بر اثر راه رفتن و فعالیت‌های روزمره مهم است ۲- با افزودن به عمق حفره استابولوم باعث افزایش سطوح تماس می شود و فشار روی غضروف مفصلی را کمتر می کند ۳- اثری موسوم به suction seal (عایق مکشی) که باعث پایداری بیشتر مفصل در کشش می شود (۲،۳).

شیوع اختلالات لبروم که در تصویربرداری آم آر آی و یا در حین آرتروسکوپی تشخیص داده می شوند بسیار بالاست، به گونه‌ای که در یک مطالعه بر روی یافته‌های حین عمل ۳۰۰ بیمار که توسط یک جراح آرتروسکوپی هیپ شده بودند؛ پارگی لبروم در ۹۰٪ آنها یافت شد (۴).

پارگی لبروم علاوه بر اینکه می تواند باعث درد شود می تواند ناپایداری نیز ایجاد کند. تروما و استفاده بیش از حد (overuse) از علل ایجاد پارگی لبروم هستند. سندرم استفاده بیش از حد در ورزش‌هایی دیده می شود که نیاز به حرکات چرخشی و جابه جایی زیاد قدامی- خلفی در مفصل هیپ دارند مانند فوتبال- هاکی و گلف.

در برخی بیماران ناپایداری مفصلی ناشی از یک شلی لیگامانی فراگیر است، مثل سندرم داون- اهلرز دانلوس و سندرم مارفان (۵).

مجموعه لبروم- کپسول مفصلی

شواهد زیادی وجود دارد که به لحاظ بیومکانیک مفصل هیپ ارتباط متقابل بسیاری بین لبروم و کپسول مفصلی هیپ وجود دارد. در پارگی‌های لبروم به جهت نقصان در مکانیسم suction seal ناپایداری به وجود می آید که همین حرکات زیاد مفصلی باعث ضعیف شدن کپسول مفصلی می شود. بالعکس در شلی و ضعف کپسول مفصلی احتمال پارگی لبروم بیشتر می شود (۵).

شلی کپسولی تا ۳۰٪ همراه پارگی‌های لبروم دیده می شود (۶). بنابراین در خیلی موارد لازم است که درمان هر دو بخش مد نظر قرار گیرد و شلی کپسول مفصلی نیز به روش‌های مختلف capsular placcation درمان شود.

جدول ۱- اندیکاسیون‌های درمان جراحی شلی کپسولی را

نشان می دهد.

ناپایداری دردناک مفصل هیپ

صدای "پاپ" مفصل که دردناک باشد

جدا شدگی لبروم از کپسول

آسیب کپسول مفصلی پس از تروما

طولیل شدن لیگامان ایلیوفمورال

تشخیص

شرح حال و معاینه بالینی نقش اساسی در تشخیص دارد. معاینه باید متمرکز بر اندام تحتانی دو طرف و ستون فقرات باشد. توجه به شکل ایستادن و نحوه راه رفتن بیمار مهم است و همیشه بایستی دو طرف به خصوص در موارد شکایت یک طرفه بررسی شود. همراهی چند مساله مهم بایستی مشخص شود که به شامل:

۱- مایل بودن لگن (Pelvic obliquity)

۲- طرح راه رفتن غیر طبیعی (Gait disturbance)

۳- اختلاف طول اندام (Limb length discrepancy)

۴- اسکولیوز

۵- کنتر کچر عضلانی

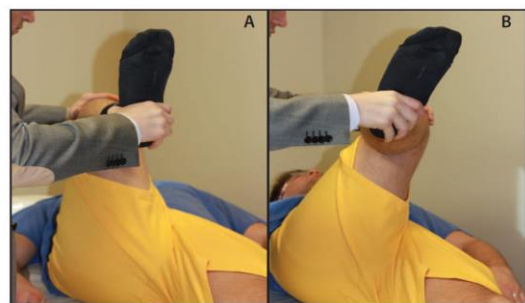
بی دقتی در این ۵ یافته همراه بدون شک به اشتباه تشخیصی منجر می‌شود. به عنوان مثال بیماری که اختلاف طول اندام دارد در سمت کوتاهتر به علت تمایل به قدام آن نیمه از لگن (Hemi-pelvis anterior tilt) درحقیقت پوشش اضافی سر femur داخل حفره استابولوم را تجربه می‌کند که در شروع علائم شبیه بیماران "گیر کردن femur و استابولوم" (femoro acetabular impingement) است. همچنین بیماری که لگن مایل دارد درحقیقت بدون اینکه اختلاف طول طبیعی اندام وجود داشته باشد، به صورت عملکردی پوشش قدامی سر femur بیشتر می‌شود و شبیه سناریوی قبلی تکرار می‌شود.

در مورد طرح راه رفتن، بایستی گفت مشابه بسیاری دیگر از اختلالاتی که همراه درد در اندام تحتانی هستند در این بیماران نیز "اختلال راه رفتن ضد درد" (antalgic gate) ممکن است وجود داشته باشد ولی بایستی توجه داشت که در بیماران با پارگی لبروم چون فلکشن مفصل هیپ ناراحت کننده است بنابراین فاز Stance کوتاه تر خواهد بود.

در شرح حال شکایاتی که با فعالیت ایجاد می‌شوند یا کارایی ورزشی را محدود می‌کنند اهمیت پیدا می‌کنند.

در لمس مفصل هیپ تندرns احتمالی آتروفی و یکپارچگی عضلانی را می‌توان بررسی کرد.

درد و محدودیت در فلکشن و اداکشن و اینترنال روتیشن مطرح کننده آسیب لبروم است. تست اختصاصی بررسی این وضعیت FADIR نام دارد که در انجام آن حرکات ذکر شده را باهم بررسی می‌کنیم (تصویر ۲-). بیماران دچار پارگی لبروم یک درد عمیق کشاله ران را با این تست احساس می‌کنند.



تصویر ۲- نحوه انجام تست FADIR

تست "پاتریک" یا FABER فلکشن - اداکشن و اکسترنال روتیشن نیز مناسب است ولی در لوکالیزه کردن درد خیلی اختصاصی نیست. برای انجام این تست اندام مورد معاینه را به صورت عدد ۴ قرار می‌دهیم به گونه‌ای که پاشنه پای مورد مطالعه روی اندام مقابل قرار بگیرد. در این حالت بخش فوقانی - قدامی گردن femur در مقابل لبه استابولوم در ساعت ۱۲ قرار می‌گیرد؛ در این وضعیت با فشار دادن ساق به پایین اگر درد ایجاد شود به عنوان تست مثبت تلقی می‌شود.

معاینه محدوده حرکتی مفصل هیپ به صورت اکتیو و پاسیو بایستی بررسی شود. غالب این بیماران محدودیت فلکشن و به خصوص چرخش به داخل دارند. اگر بیماری اینترنال روتیشن بیشتر از ۳۰ درجه داشته باشد و یا چرخش به داخل و چرخش به خارج هر دو بیشتر از حد تصور باشد همیشه بایستی به تشخیص اولیه پارگی لبروم یا "گیر افتادگی femur و استابولار" شک کرد در این گونه موارد احتمال دیسپلازی مفصل هیپ بیشتر است. قدرت عضلانی و وضعیت عروقی - عصبی نیز تکمیل کننده است، در موارد خیلی نادر ممکن است عامل درد بیمار یک نورالژی در مسیر عصب جلدی خارجی femoral باشد.

تصویر برداری

رادیوگرافی قدامی - خلفی لگن و قدامی - خلفی مفصل هیپ

مبتلا- لترال - Cross table -Dunn view

ام آر آی بسیار کمک کننده است و به طور دقیق حد اقل سه تشخیص مهم را برای آرتروسکوپیست‌ها رد می‌کند:

۱- نئوپلاسم ۲- نکروز سر استخوان ران ۳- شکستگی ناشی از استرس

جدای از آن پاتولوژی‌های عضلات و تاندون‌ها که قابل تشخیص با کمک تصویر برداری ساده و معاینه نیستند را به وضوح مشخص می‌کند. می‌توان بدون کنتراست یا با کنتراست وریدی و یا ام آر آرتروگرام درخواست داد.

آم آر آرتروگرافی پاتولوژی داخل مفصل را بسیار خوب مشخص می‌کند و در صورت تزریق ماده بی حسی موضعی بهبود درد بیمار این اطمینان خاطر را به جراح می‌دهد که منشا

درد داخل مفصل هیپ است و گواهی بر تشخیص اولیه خواهد بود (۷).

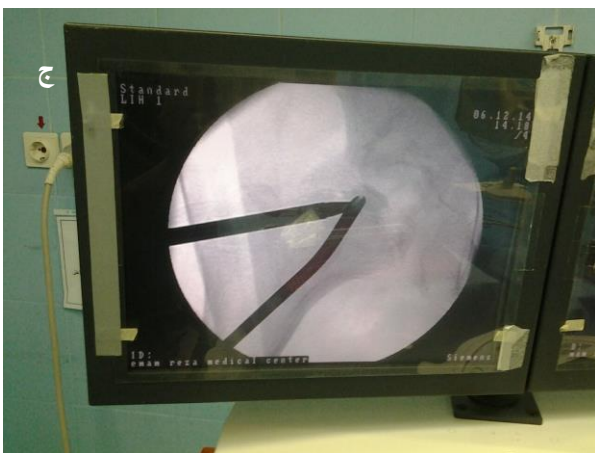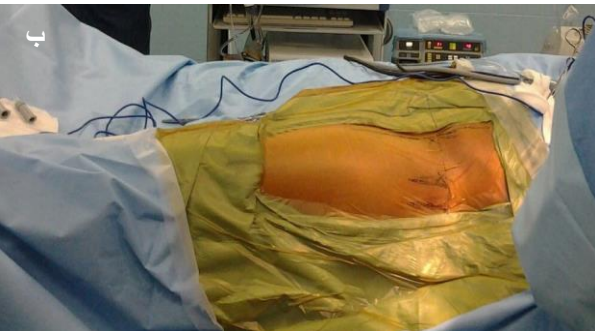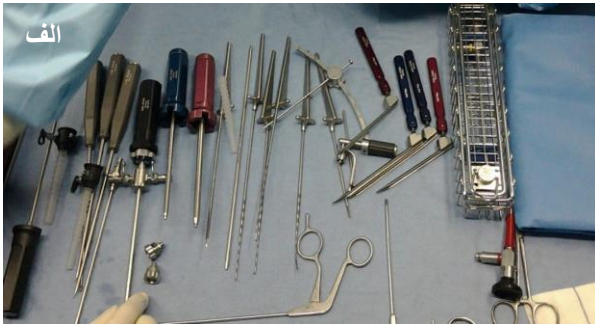تاریخچه آرتروسکوپی هیپ

کمتر از سی سال قبل محدود جراحانی در دنیا آرتروسکوپی هیپ را به عنوان یک روش درمانی و تشخیصی به کار می بردند. در حال حاضر نیز تعداد اعمال جراحی هیپ به روش آرتروسکوپی کمتر از زانو یا مفصل شانه است، ولی آرتروسکوپی هیپ در طول ده سال گذشته بیشترین رشد را در بین مفاصل مختلف داشته است و به سرعت در حال گسترش است. در فاصله سالهای ۲۰۰۵ تا ۲۰۱۳ تعداد موارد این نوع عمل جراحی در ایالات متحده آمریکا تقریباً ۵ برابر شده است (۸).

تکنیک جراحی:

معمولاً بیمار روی تخت معمول مورد استفاده در شکستگی (Fracture table) قرار می گیرد. البته در مراکز تخصصی که تعداد زیادی بیمار به این روش عمل می کنند امکان استفاده از تخت های مخصوص گران قیمت معولا موجود است. به علاوه وسایل مورد نیاز برای عمل آرتروسکوپی هیپ کمی متفاوت تر از سایر مفاصل است. لنتز مخصوص و ابزارهای آرتروسکوپی غالباً بلندتر برای دسترسی به این مفصل عمقی لازم است. معمولاً در صورت نیاز به ترمیم کپسول مفصلی یا لبروم از سوچورهای انکور استفاده می شود. بیمار در فلکشن حدود ۱۰ درجه هیپ در سمتی که قرار است عمل شود قرار می گیرد و ۱۰ درجه چرخش به داخل مفصل و همچنین برخی جراحان حدود ۱۰ درجه تیلت به سمت مقابل را هم اعمال می کنند.

متفاوت ترین و دشوارترین بخش آرتروسکوپی هیپ که انجام آن را نسبت به مفاصلی چون شانه و زانو سخت تر می کند عمقی بودن مفصل هیپ و وجود توده بسیار قوی و ضخیم بافت نرم و عضلات اطراف آن است. بدین منظور با اعمال ترکشن که حد اقل ۸-۱۰ میلی متر فضای مفصلی را ایجاد کند نیاز است تا بتوان ابزار را به داخل مفصل هدایت کرد و دید مناسبی نیز برای جراح فراهم شود (تصویر ۳).



تصویر ۳ - الف) ست مناسب برای آرتروسکوپی هیپ (ب) آماده سازی محل عمل و تعیین لندمارکهای استخوانی و محل مناسب پورتال ها (ج) استفاده از C-arm و هدایت آرتروسکوپ پس از اعمال دیسترکشن مناسب در فضای مفصل

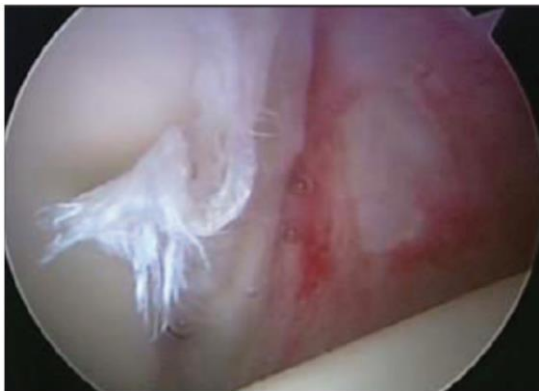از طرفی ایجاد این فضای مفصلی برای دسترسی و همچنین جلوگیری از آسیب سطوح حساس غضروف مفصل توسط ابزار جراحی الزامی است و از طرفی در صورت زیاد از حد بودن ترکشن و زمان طولانی و تداوم آن احتمال آسیب های عصبی شامل عصب پوندنال یک نگرانی عمده است.

درمان آسیب لبروم

مطالعات اخیر نشان داده است که ترمیم پارگیهای لبروم نتایج بهتری نسبت به دبریدمان آنها دارد به خصوص در افراد جوان و آنهایی که قصد بازگشت به ورزش را دارند. بنا براین هدف بسیاری از جراحیهای آرتروسکوپی فعلی حتی در موارد جراحی مجدد این است که لبروم حفظ شود. حتی مواردی که پارگی قابل ترمیم نیست، باز سازی آن با گرفت خود بیمار یا آلوگرفت انجام می شود. منبع این گرفتها غالبا باند ایلوتیبیال- تاندون گراسیلیس- کوادری سپس - سمی تندینوزوس و حتی لیگامان ترس می باشد.

بخش های با پارگی همراه فرسایش زیاد که به نظر نمی رسد قابل ترمیم باشند و امکان باز سازی هم نباشد، دبریدمان خواهند شد (تصویر ۴). در این مرحله کیفیت بافت به مراتب از طرح پارگی لبروم متفاوت است. برای غالب پارگی ها امروزه امکان ترمیم وجود دارد.

برای ترمیم لبروم لازم است که حداقل دو میلیمتر از ضخامت غضروف مفصلی باقیمانده باشد یا به عبارت دیگر آرتروز مفصل هیپ در صورت وجود نبایستی پیشرفته باشد. پس از وارد شدن به کمپارتمان مرکزی هیپ هرگونه پارگی بایستی پروب شود تا مشخص شود که ناپایدار می باشد یا خیر (تصویر ۵).

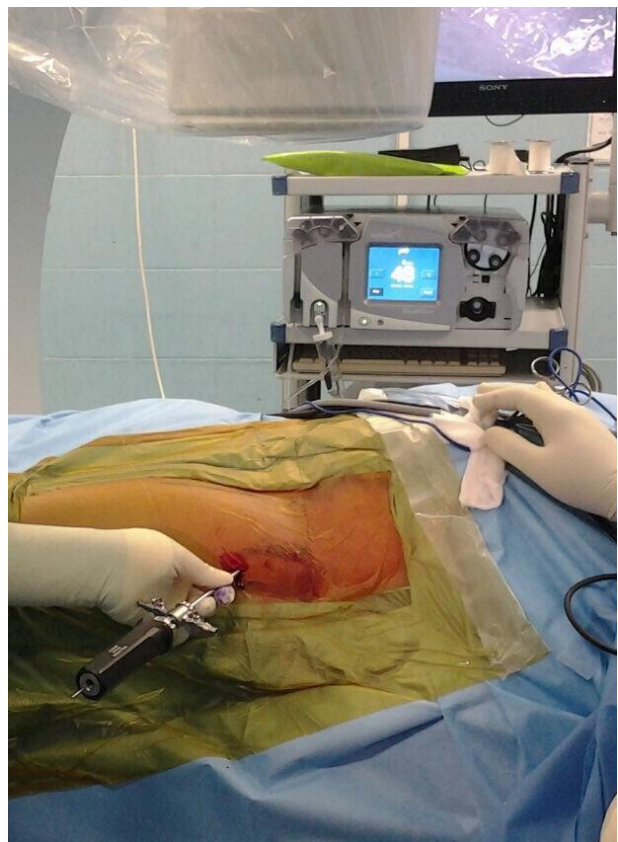

تصویر ۵- کمپارتمان مرکزی و نمای لبروم

معمولا آنهایی که حداقل ۵ میلیمتر ضخامت لبروم دارند و ناپایداری واضح دارند بهترین انتخاب برای ترمیم هستند. ناپایداری با پروب لبروم حین عمل تشخیص داده می شود. سپس سعی می شود لبه استخوانی استابولوم یعنی جایی که علی القاعده

بخشی از رشدهای اخیر آرتروسکوپی مرهون همین تکنیک های ترکشن کم خطر و استفاده از ترکشن متناوب به جای ترکشن مداوم است.

معمولا دو پورتال بسیار مهم آنترو لترال و آنتریور هستند که تمامی جراحان در شروع عمل این دو را حداقل ایجاد می کنند. پورتال آنترو لترال معمولا انتخاب اول همه جراحان است و دسترسی بسیار خوبی به کمپارتمان پیرامونی مفصل هیپ می دهد و به محل اتصال سر و گردن فمور هم در دسترس است (تصویر ۴).



تصویر ۴- تعبیه پورتال آنترو لترال

پورتال دوم، آنتریور است که همیشه بایستی در ایجاد آن مراقب آسیب به عصب پوستی - جلدی خارجی بود.

شایع ترین جایی که آسیب های لبروم را مشاهده خواهیم کرد آنتریور و آنتروسوپریور است. امکان رویت پارگی خلفی ایزوله لبروم در یک ورزشکار حرفه ای بسیار کم است و این آسیب کم شیوع معمولا پس از دررفتگی های خلفی ناشی از ترومای هیپ رویت می شوند. پارگیهای لترال به تنهایی ناشایع هستند و در بیماران با مشکلات مادرزادی هیپ دیده می شوند (۲،۳).

سپس با کمک سوچورهای انکور پارگی لبروم با تکنیکهای متنوعی که مرسوم‌ترین آن‌ها base-refixation و سوچور لوپ ساده است ترمیم می‌شوند (۷-۵).

References

1. Parsa A. Clinical approach to youngsters and teenagers hip pain. J Mashhad Med council. 2016; 20:118-20.
2. Bsar S, Frei H, Beaulé PE. The acetabular labrum: a review of its function. Bone Joint J. 2016 Jun 1; 98(6):730-5.
3. CASP, Aaron; GWATHMEY, Frank Winston. Hip Arthroscopy: Common Problems and Solutions. Clinics in sports medicine, 2018, 37.2: 245-263.
4. Philippon MJ. New frontiers in hip arthroscopy: the role of arthroscopic hip labral repair and

یک لبروم سالم به آن اتصال دارد ارزیابی شود. درصد قابل ملاحظه‌ای از بیماران نیاز دارند که این بستر استخوانی کمی با Burr تازه شود و اگر برجستگی استخوانی واضحی دارد که در ارزیابی‌های قبل عمل هم مشخص بوده است برداشته شود.

- capsulorrhaphy in the treatment of hip disorders. Instructional course lectures. 2006;55:309-16.
5. Schenker ML, Philippon MJ. The role of flexible radiofrequency energy probes in hip arthroscopy. Techniques in Orthopaedics. 2005 Mar 1;20(1):37-44.
 6. Philippon MJ, Martin RR, Kelly BT. A classification system for labral tears of the hip. Arthroscopy. 2005;21(suppl):e36.
 7. Byrd JT. Hip arthroscopy:surgical indications. Arthroscopy. 2006 Dec 1;22(12):1260-2.
 8. KREMERS, Hilal Maradit, et al. Trends in utilization and outcomes of hip arthroscopy in the United States between 2005 and 2013. The Journal of arthroplasty, 2017, 32.3: 750-755

Review Article

Role of new arthroscopic methods in hip labral repair

Received: 30/03/2018 - Accepted: 23/10/2018

Ali Parsa¹

¹ *General Hospital of Massachusetts-Harvard University, Assistant Professor, Department of Orthopedics, Mashhad University of Medical Sciences, Mashhad, Iran*

*Department of Orthopedics, Mashhad University of Medical Sciences

Email: aliparsadr@yahoo.com

Abstract

Labral tear is a source of hip pain in young age. Incidence of labral tear is very high. Hip Labrum is a specialized fibrocartilage tissue that surrounding the acetabular rim as a "O" shape ring and increased its depth. It has a main role to maintain the intraarticular pressure of synovial fluid and also has a critical role in hip joint stability. Hip arthroscopy has increased in popularity tremendously in the last ten years. Despite difficulties in joint access and patient positioning and the fact that these type of surgery is high technical demanding, orthopedic surgeons trend is changing toward hip arthroscopy. For decades this injuries left untreated or treated with open surgical procedures but with evolution of the hip arthroscopy techniques, these years majority of these cases treated through modern new arthroscopic methods. we decided to explain the current concept of labral tear repair in the hip joint in this review article.

Key words:

arthroscopy, hip, labrum

Acknowledgement: There is no conflict of interest.