

مقاله اصلی

بررسی مقایسه ای دو تکنیک آناستوموز گردنی ازوفاگوگاستروستومی با یا بدون فوندوپلیکاسیون نسبی در بیماران مبتلا به سرطان مری

محمد تقی رجیبی مشهدی^۱، * رضا باقری^۲، MD^۲، قاسم فغانزاده گنجی^۳، MD^۳، رضا شجاعیان^۴ MD^۴

^۱متخصص جراحی عمومی و فلو شیب جراحی قفسه سینه، ^۲استاد یار، ^۳استاد یار دانشگاه علوم پزشکی بابل، ^۴رزیدنت ارشد جراحی عمومی
تاریخ دریافت: ۸۶/۱۰/۲۰ - تاریخ پذیرش: ۸۷/۲/۳۰

خلاصه

مقدمه: رایج ترین شیوه جراحی در درمان سرطان مری، روش ازوفاژکتومی ترانس هیاتال با جایگزینی معده و آناستوموز ازوفاگوگاستریک در گردن است. از جمله عوارض مهم این روش خطر نشت آناستوموز و تنگی است. در این مطالعه اثر انجام فوندوپلیکاسیون نسبی در میزان بروز این عوارض بررسی شده است.

روش کار: در این مطالعه مداخله ای آینده نگر که طی سالهای ۱۳۸۴ - ۸۶ در بیمارستان های قائم (عج) و امید مشهد انجام شد، ۶۰ بیمار مبتلا به تومور ثلث میانی و تحتانی مری و تحت درمان با ازوفاژکتومی ترانس هیاتال، مورد بررسی قرار گرفتند. بیماران به طور تصادفی به دو گروه مساوی تقسیم شدند، در گروه اول آناستوموز مری گردنی به خلف معده در دو ردیف همراه با فوندوپلیکاسیون نسبی معده به دور مری به صورت پوشش ناکامل انجام شد و در گروه دوم آناستوموز به صورت رایج و ساده در خلف معده انجام گرفت. بیماران حداقل به مدت ۶ ماه پیگیری شدند و در یک مطالعه مقایسه ای از نظر بروز نشت و تنگی های خوش خیم بعد از عمل و تنگی محل آناستوموز مورد بررسی قرار گرفتند. به منظور انجام این مقایسه از روش آماری آزمون مجذور کای استفاده شد.

نتایج: در این مطالعه نسبت مرد به زن ۳۶ به ۲۴ با متوسط سن ۵۳/۶+۷/۴ سال بوده است. از ۶۰ بیمار، ۷/۷٪ مبتلا به اسکواموس سل کارسینوما و ۲۳/۳٪ مبتلا به آدنوکارسینوما بودند. در ۷۷/۷٪ موارد تومور در ثلث تحتانی و در ۲۸/۳٪ در ثلث میانی واقع بود. نشت آناستوموز ازوفاگوگاستریک گردنی در ۲ مورد آناستوموز با فوندوپلیکاسیون نسبی و در ۳ مورد آناستوموز ساده گزارش شد (p= ۰/۶۴) که اختلاف معنی دار آماری مشخص نشد. تنگی محل آناستوموز در هیچ یک از بیماران گروه فوندوپلیکاسیون نسبی گزارش نشد ولی در گروه بدون فوندوپلیکاسیون نسبی در ۴ مورد گزارش گردید (p= ۰/۰۳) که از نظر آماری اختلاف معنی دار است.

نتیجه گیری: انجام ازوفاگوگاستروستومی با فوندوپلیکاسیون نسبی با توجه به اثرات آن در کاهش بروز تنگی آناستوموز گردنی و میزان قابل قبول بروز فیستول توصیه می گردد، ولی مطالعات تکمیلی در آینده ضروری است.

کلمات کلیدی: سرطان مری، ازوفاژکتومی ترانس هیاتال، ازوفاگوگاستروستومی گردنی، فوندوپلیکاسیون، نشت، تنگی

مقدمه

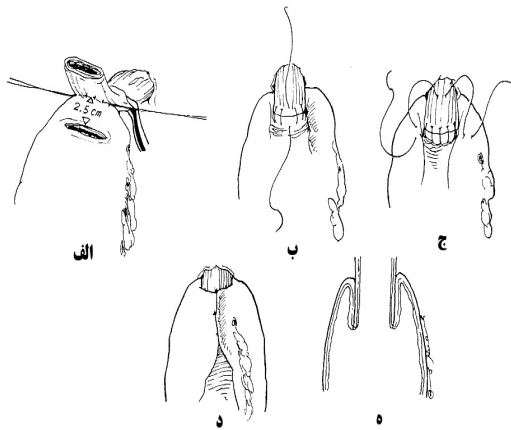
منطقه اندمیک آن واقع شده است. درمان اولیه سرطان مری، جراحی است که امکان دارد ترکیبی از کمورادیوتراپی نیز به آن اضافه شود.

سرطان مری از نظر شیوع ششمین بدخیمی در سرتاسر جهان است. الگوی جغرافیایی شیوع آن به گونه ای است که ایران در

* بیمارستان قائم (عج)، گروه جراحی قلب و توراکس دانشگاه علوم پزشکی مشهد، فاکس: ۸۴۰۹۶۱۲ - ۰۵۱۱ - نویسنده رابط

email: Reza-Bagheri-gts@ hotm ail.com

صورت پوشش ناکامل در خلف معده انجام شد (شکل ۱).



شکل ۱- روش آناستوموز اوزوفاگو گاستریک با فوندوپلیکاسیون نسبی (۱)

در صورت وجود سرطان مری گردنی و دهانه قفسه سینه، سابقه رادیوتراپی قبل از عمل، سابقه بیماری قلبی- عروقی، دیابت شدید غیر قابل کنترل و نارسایی مزمن کلیوی، آلبومین کمتر از ۳، سن بالای ۷۵ سال، بروز عوارض بسیار شدید حین عمل (آسیب مجاری هوایی یا عروق بزرگ) و عدم تکمیل پیگیری ۶ ماهه پس از جراحی (به علت فوت بیمار یا عدم همکاری و مراجعه جهت پیگیری) بیمار از مطالعه خارج می گردید.

کلیه بیماران در فاز بعد از عمل جراحی، از نظر نشت محل آناستوموز و بروز فیستول با معاینه کلینیکی و انجام رادیوگرافی کنترل با بلع باریم قبل از شروع رژیم خوراکی مورد ارزیابی قرار گرفته و در تمامی بیماران ۶ ماه پس از عمل جراحی، رادیوگرافی بلع باریم مجدد انجام شد و در صورت وجود علائم بالینی و رادیوگرافیک تنگی محل آناستوموز، اندوسکوپی فوقانی جهت تایید انجام می گرفت و تنگی محل آناستوموز زمانی مطرح می شد که کاهش قطر لومن در اندوسکوپی بیشتر از ۵۰ درصد بوده و عود لوکال تومور رد شده باشد. جهت بررسی مقایسه ای این دو تکنیک در بروز عارضه نشت و تنگی بعد از عمل از روش آماری آزمون مجذور کای استفاده شد.

نتایج

از مجموع ۶۰ بیمار، ۲۴ بیمار زن و ۳۶ نفر مرد بودند. میانگین سن $53/6 \pm 7/4$ سال (دامنه ۳۶ تا ۶۵ سال) بود. نوع تومور در $7/76\%$ (۴۶ مورد) اسکواموس سل کارسینوما (S.C.C) و در $3/23\%$ (۱۴ مورد) آدنوکارسینوم گزارش شد و محل تومور در $7/71\%$ (۴۳ نفر) در قسمت تحتانی و در $3/28\%$ (۱۷ نفر) در قسمت میانی مری بود. بروز کلی نشت از محل آناستوموز در میان بیماران

معمولترین شیوه جراحی که امروزه به کار برده می شود روش اوزوفاژکتومی ترانس هیاتال است که در آن آناستوموز گردنی اوزوفاگوگاستریک با دست و یا با کمک استاپلر قابل انجام است (۱). از جمله عوارض مهم این روش در مرحله زودرس آن خطر نشت^۱ آناستوموز و در مراحل دیررس، تنگی^۲ محل آناستوموز است (۲). نشت از محل آناستوموز گردنی اوزوفاگوگاستریک غالباً با درناژ مناسب به راحتی قابل کنترل است (۲، ۳).

دو علت اصلی تنگی محل آناستوموز عود تومور یا تنگی خوش خیم ثانوی به ریفلاکس و مواجهه مری با ترشحات معده است، تنگی ثانوی به ریفلاکس اغلب نیازمند دیلاتاسیون آندوسکوپی متوالی و گاه ترمیم محل تنگی^۳ می باشد (۴ - ۶). در این مطالعه عوارض مذکور در بیمارانی که آناستوموز گردنی اوزوفاگو گاستروستومی آنها به شیوه ای جدید به جدار خلفی معده و همراه با فوندوپلیکاسیون^۴ نسبی معده برقرار شده است با گروه کنترل که آناستوموز به شیوه معمولی، به جدار خلفی معده و بدون فوندوپلیکاسیون انجام شده است، مقایسه شده است.

روش کار

این مطالعه مداخله ای آینده نگر بر ۶۰ بیمار مبتلا به سرطان مری در سالهای ۱۳۸۴ - ۸۶ در بیمارستان های قائم (عج) و امید مشهد انجام شد. این مطالعه به صورت پایان نامه بوده و مورد تایید کمیته اخلاق منطقه ای می باشد.

بیماران سابقه رادیوتراپی قبل از عمل نداشته و مبتلا به تومور مری در ثلث میانی یا تحتانی بوده و کاندید اوزوفاژکتومی به شیوه ترانس هیاتال بودند و از معده به عنوان مجرای برای عبور مایعات^۵ استفاده شده، و جهت درناژ پیلور در تمامی بیماران از تکنیک پیلورومیوتومی انگشتی استفاده گشت.

بیماران به طور تصادفی به دو گروه مساوی (هر گروه ۳۰ بیمار) تقسیم شدند که در گروه اول فقط آناستوموز مری گردنی به معده به صورت رایج در یک ردیف و بدون فوندوپلیکاسیون در خلف معده انجام شده و در گروه دوم آناستوموز مری به معده در دو ردیف همراه با فوندوپلیکاسیون نسبی معده به دور مری به

¹ Leakage

² Stenosis

³ Stricturoplasty

⁴ Funduplication

⁵ Conduit

مورد مطالعه ۸/۳٪ (۵ مورد) و میزان تنگی با توجه به تعریف، ۶/۷٪ (۴ مورد) گزارش شد. توزیع فراوانی جنسیت، نوع و محل تومور در دو گروه مشابه بود. در بررسی از نظر بروز عوارض در دو گروه با توجه به روش آناستوموز گردنی، نشت از محل آناستوموز در ۲ مورد (۶/۷٪) در گروه با فوندوپلیکاسیون و در ۳ مورد (۱۰٪) در گروه بدون فوندوپلیکاسیون گزارش شد. در مقایسه دو گروه با توجه به آزمون مجذور کای اختلاف آماری معنی داری در احتمال بروز نشت بین دو روش وجود نداشت (p=۰/۶۴). نشت در کلیه بیماران دو گروه با درمان نگهدارنده بهبود یافت. در پیگیری ۶ ماهه بیماران، تنگی محل آناستوموز در هیچ یک از ۳۰ بیمار گروه آناستوموز با فوندوپلیکاسیون گزارش نشد ولی در گروه بدون فوندوپلیکاسیون تنگی در ۴ مورد از ۳۰ بیمار باقی مانده (۱۳/۳٪) گزارش شد. در مقایسه دو گروه با توجه به آزمون مجذور کای اختلاف آماری معنی داری در احتمال بروز تنگی بین دو روش وجود داشت (p=۰/۰۳). جنسیت، نوع و محل تومور در دو گروه اثری در بروز عوارض بعد از عمل نداشتند.

بحث

جراحی بهترین درمان قطعی و همچنین درمان تسکینی جهت بهبود دیسفاژی در بیماران سرطان مری است (۱، ۲). روش ازوفاژکتومی ترانس هیاتال با جایگزینی معده اغلب به عنوان روش ترجیحی در برخورد با اکثر بیماران سرطان مری، مطرح می‌باشد. با توجه به این که هر دو عصب واگ در طی عمل قطع می‌شوند، انسداد خروجی معده در صورت عدم درناژ پیلور جزء عوارض شایع این عمل می‌باشد. جهت درناژ معده تکنیک های متعددی از جمله پیلوروپلاستی، پیلورومیوتومی به کمک برش عضلات پیلور با حفظ مخاط و پیلورومیوتومی انگشتی سود برده می‌شود، که خود می‌تواند منجر به بروز عارضه ریفلاکس دئودنوگاستریک و پنومونی آسپیراسیون در بیماران بعد از عمل گردد (۸، ۷). در این مطالعه در تمامی بیماران از تکنیک پیلورومیوتومی انگشتی استفاده شده است. نوع مجرای عبور مایعات به کار رفته در بروز عوارض بعد از عمل در جراحی سرطان مری با آناستوموز گردنی بسیار موثر است، مثلاً در استفاده از کولون شیوع تنگی و عوارض ناشی از ریفلاکس کمتر از معده بوده ولی عارضه احساس پری زودرس بالاتر بوده و عوارض جراحی بالاتر است که خود منجر به استفاده محدودتر از کولون می‌گردد (۹). در این مطالعه فقط از معده به عنوان مجرای

عبور مایعات استفاده شده و بیمارانی که در آنها به صورت محدود از کولون استفاده شده بود از مطالعه خارج شدند. نشت محل آناستوموز با درد، تورم، قرمزی و خروج ترشحات از لابلای محل انسزیون ظاهر می‌شود. عوامل موثر بر نشت آناستوموز عبارتند از ایسکمی، کشش، انسداد دیستال، عفونت، نقص تکنیکی و سایر عوامل سیستمیک موثر بر ترمیم زخم دیابت، نارسایی مزمن کلیوی، بیماری قلبی و عروقی مزمن (۹). میزان نشت آناستوموز ازوفاگوگاستریک در مطالعات مختلف از ۸٪ تا ۲۲/۶٪ گزارش شده است (۱۰، ۱۱). تکنیک های متعددی جهت کاهش بروز نشت آناستوموز ارائه شده است. در مطالعه ای که گویی^۱ و همکاران انجام داده اند، نتایج خوبی از تقویت آناستوموز با امتوم در گروه حیوانی (رت) اشاره نمودند (۱۲). در مطالعه ای که فکت^۲ و همکاران انجام داده اند برای تقویت آناستوموز از چسب فیبرینی^۳ سود برده و نتایج خوبی از آن ارائه نمودند (۱۳). در این مطالعه از فوندوپلیکاسیون نسبی معده به روی آناستوموز جهت تقویت آن استفاده شد. تکنیک تشخیص نشت آناستوموز در مطالعه حاضر ارزیابی کلینیکی و رادیوگرافی بوده است که در ۲ نفر در گروه با فوندوپلیکاسیون و در ۳ نفر در گروه بدون فوندوپلیکاسیون مثبت گزارش شد و اختلاف معنی داری در احتمال بروز نشت بین دو روش وجود نداشت (p=۰/۶۴). تنگی محل آناستوموز عارضه دیگری است که شاید ناشی از عود لوکال تومور یا روش انجام آناستوموز باشد که به صورت دیسفاژی ظاهر می‌کند. تنگی های ناشی از عود تومور اغلب درمان مشکل سیستمیک یا جراحی نیاز دارند. علت منجر به تنگی های خوش خیم نیز ریفلاکس مداوم ترشحات و دئودنوگاستریک در محل آناستوموز به علت انجام واگوتومی و پیلوروپلاستی و حذف عملکرد اسفنکتر تحتانی مری در بیماران بعد از عمل بوده که اغلب زمان تظاهر آن ۶ ماه بعد از جراحی می‌باشد ولی به ندرت با تاخیر بیشتر نیز دیده می‌شود (۱۱).

مطالعات متعددی با تقویت محل آناستوموز در جلوگیری از عوارض ریفلاکس طولانی مدت ارائه شده از جمله معتبرترین مطالعه ایی که در این زمینه انجام شده توسط هیانگ^۴ بوده که از تکنیک آناستوموز ازوفاگوگاستریک با فوندوپلیکاسیون نسبی سود برده که میزان نشت از محل آناستوموز را ۳/۹٪ گزارش

¹ Guiy

² Fekete

³ Fibrin glue

⁴ Huang

کرد، و تنگی بعد از عمل نیز نداشته است (۱۴). هیانگ در مطالعه خود به این مسئله اشاره نمود که با توجه به این که ریفلاکس ترشحات معده به مری گردنی از جمله مهمترین علل تنگی های خوش خیم آناستوموز اوزوفاگوگاستریک می باشد و در روش فوندوپلیکاسیون نسبی با استفاده از warp نسبی معده محل آناستوموز اوزوفاگوگاستریک تقویت شده همانند یک اسفنکتر کاذب عمل کرده و منجر به جلوگیری از بروز ریفلاکس شده و از بروز تنگی آناستوموز کاسته خواهد شد، ضمن این که کشش بر آناستوموز نیز کمتر شده و آناستوموز با یک لایه سروزال محافظت می گردد و لذا احتمال نشت آناستوموز نیز کمتر می گردد. در این مطالعه با توجه به این که در اکثر مطالعات زمان بروز تنگی ثانوی به ریفلاکس ۶ ماه بعد از عمل ذکر شده بود، بیماران تحت پیگیری ۶ ماهه قرار گرفتند و در صورت وجود شواهد تنگی با توجه به علائم بالینی و رادیوگرافی بلع باریم، اندوسکوپی فوقانی جهت تایید تنگی رد عود لوکال تومور انجام شد. تنگی در هیچ یک از بیماران گروه آناستوموز با فوندوپلیکاسیون گزارش نشد ولی در گروه بدون فوندوپلیکاسیون تنگی در ۱۳/۳٪ گزارش شد که نمایانگر وجود

اختلاف آماری معنی دار بین دو روش بود ($p=0/03$). مطالعات متعددی نیز در استفاده از استاپلر در آناستوموزهای اوزوفاگوگاستریک گردنی در سرطان مری به عمل آمده که اکثراً شیوع تنگی خوش خیم را بعد از عمل در استفاده از این تکنیک در مقایسه با دست بالاتر داشته و در بروز فیستول نیز تفاوت بارزی بین استفاده از دو روش آناستوموز با دست یا استاپلر گزارش نشده است (۱).

نتیجه گیری

انجام اوزوفاگوگاستروستومی با فوندوپلیکاسیون نسبی با توجه به اثرات آن در کاهش بروز تنگی آناستوموز گردنی روش موثر باشد و از نظر شیوع فیستول نیز روشی قابل قبول، است البته مطالعات تکمیلی با موارد بیشتر در آینده توصیه می گردد.

تشکر و قدردانی

از زحمات جناب آقای دکتر حبیب ... اسماعیلی در تجزیه و تحلیل داده آماری، تشکر و قدردانی می گردد.

References:

- 1-Beitler AL, Urschel JD.Comparison of stapled and hand-sewn esophagogastric anastomosis, Am J Surg 1998; 175 (5): 337-340.
- 2-Huang Gj.Replacement of the esophagus with the stomach. In: Sheilds T, Locicero J, Pom R. General thoracic surgery. 5th ed. Philadelphia: Lippincott Williams & Wilkins; 1999. 1723-32.
- 3-Crestanello JA, Deschamps C, Cassivi SD, Nichols FC, Allen MS, Schleck C, et all. Selective management of intrathoracic anastomotic leak after esophagectomy. J Thorac Cardiovasc Surg 2005; 129(2):254-60.
- 4-Haug Gj. Leakage of esophagogastric anastomosis following resection of carcinoma of esophagus and gastric cardia. Chin J Surg 1963; 11(9): 859.
- 5-Haug Gj. Pre operative and postoperative care and management of postoperative complications. In: Haug Gj, Wu YK. Carcinoma of esophagus and gastric cardia.Berlin: Springer; 1984.285.
- 6-Orringer M, Marshall B, Iannettoni. Transhiatal esophagectomy for treatment of benign and malignant esophageal disease.World J Surg 2001; 25(2): 196-203.
- 7-Huang Gj, Zhang DC, Zhang DW.A comparative study of resection of the carcinoma of the esophagus with and without pyloroplasty. In: Demeesenter TR, Skinner DB. Esophageal disorders: pathophysiology and therapy. New york: Raven press; 1978 383.
- 8-Alejandro Nieponice MD, Thomas W, Gilbertb Stephen F, Badylak D.Reinforcement of esophageal anastomoses with an extracellular matrix scaffold in a canine Model. An Thorac Surg 2006; 82(6):2050-58.
- 9-Hermreck AS,Crawford DG.The esophageal anastomotic leak. Am J Surg 1976; 132(9):794-8.
- 10- Swanson SJ, Batirel HF, Bueno R, Jaklitsch MT, Lukanich JM, Allred E,et al. Transthoracic esophagectomy with radical mediastinal and abdominal lymph node dissection and cervical esophagogastronomy for esophageal carcinoma.Ann Thorac Surg 2001;1918-1925.
- 11- Gandhi SK. Naunheim KS.Complications of transhiatal esophagectomy.Chest Surg Clin N Am 1997; 601-615.
- 12- Cui Y, Urschel JD.Omentoplasty reinforcement of esophagogastric anastomoses in rats. Ann Thorac Cardiovasc Surg 2000 Dec; 6(6):361-2.
- 13- Fekete F, Gayet B, Panis Y.Contribution of fibrin glue to the reinforcement of esophageal anastomosis, Presse Med 1992 Feb 1;21(4):157-9.
- 14- Huang GJ.Anastomosis leakage after reinforcement of cervical esophagogastronomy with fundoplication. Chin Jur Surg 2000; 23(2):34-7.