

بررسی بقاء آلوگرافت در بیماران با سوختگی شدید در بیمارستان امام رضا (ع) مشهد

*لیلا مهاجرزاده^۱ MD، محمد حسن آموزگار^۲ MD، محمد قائمی^۳ MD، علی جنگجو^۴ MD، محمود رضا اصحاب یمین^۵ MD

^۱متخصص جراحی عمومی، ^۲استادیار جراحی پلاستیک، ^۳استاد جراحی عمومی، ^۴استادیار جراحی عمومی، ^۵دستیار جراحی عمومی

تاریخ دریافت: ۸۵/۹/۱۴ - تاریخ پذیرش: ۸۶/۵/۲۳

خلاصه

مقدمه: پوشاندن کامل و دائمی زخم اصلی اساسی در بیماران سوخته می باشد که باید هرچه سریعتر مورد توجه قرار گیرد، تا از اختلالات متابولیک و عوارض عفونی زخم باز جلوگیری گردد. استفاده از آلوگرافت بهترین جایگزین جهت بیمارانی است که پوست سالم کمی به عنوان دهنده گرافت، دارند. این مطالعه با هدف بررسی بقاء آلوگرافت در بیماران سوختگی شدید انجام شده است.

روش کار: این مطالعه توصیفی مقطعی در سالهای ۸۳ - ۱۳۸۵ در بخش سوختگی بیمارستان امام رضا (ع) مشهد صورت گرفته است. ۱۷ بیمار زن با سوختگی شدید که میزان درصد سوختگیشان ۶۰ تا ۹۰٪ از کل بدن بود مورد مطالعه قرار گرفتند. جهت پوشاندن محل سوختگی از آلوگرافت (مادر، پدر، برادر، خواهر) استفاده شد و سپس بیماران برای ۶ ماه پی گیری شدند. مشخصات فردی، نتایج عمل جراحی، آزمایشگاهی و پی گیری و بقاء پیوند در پرسشنامه جمع آوری گردید. اطلاعات جمع آوری شده با استفاده از آمار توصیفی و جداول توزیع فراوانی پردازش شد.

نتایج: طی دوره درمان، از ۲۲ مورد آلوگرافت در طی درمان برای ۱۷ بررسی بیمار با سوختگی شدید استفاده گردید. در ۵ بیمار (۲۹٪) از دو مورد آلوگرافت و در ۱۲ بیمار (۷۱٪) از یک مورد آلوگرافت استفاده شد. در ۹ بیمار (۵۳٪) هیچ گونه ردپیوند پوستی دیده نشد. در ۳ مورد (۱۸٪) از بیماران در یکی از موارد آلوگرافتهای به کار رفته ردپیوند دیده شد و در ۵ بیمار (۲۹٪) تمام پوست پیوند شده پس زد.

نتیجه گیری: در بیماران با سوختگی شدید در مواردی که خود بیمار پوست چندانی به عنوان دهنده ندارد، آلوگرافت یک درمان جایگزین مؤثر جهت پوشاندن زخم و درمان می باشد. درصد ردپیوند پوستی، خیلی کمتر از سایر مطالعات انجام شده است.

کلمات کلیدی: آلوگرافت، اتوگرافت، پیوندپوستی

مقدمه

بیماران با سوختگی درجه ۲ و ۳ که بیش از ۵۰٪ کل سطح بدنشان درگیر شده است، قبلاً هیچ امیدی به زندگی نداشتند و اکثراً در همان مراحل اولیه احیاء، به علت اختلالات شدید آب و الکترولیت و به دنبال آن سپسیس از بین می‌رفتند. ولی اکنون، با توجه به این که پیشرفتهای بسیار زیادی در امکانات و مراقبتهای این بیماران صورت گرفته و پزشکان و پرستاران عزیز بیشتر از قبل مهارتهای خوبی در زمینه احیاء این بیماران کسب نموده اند، بر خلاف گذشته تعداد قابل توجهی از این بیماران از مرحله بحرانی اولیه سوختگی نجات پیدا می‌کنند و پایدار می‌شوند و بعد از آن مشکل اصلی مربوط به جایگزینی این پوست از دست رفته آنها می‌باشد. در این بیماران هر چه درصد سوختگی بالاتر باشد، مسئله جایگزینی پوست در آنها بغرنج‌تر می‌گردد (۱). لذا در این بررسی استفاده از آلوگرافت از وابستگان بیمار به خصوص خواهر و برادر جهت حل این مشکل به کار گرفته شد و بعد از جراحی پی گیری های بعدی جهت ارزیابی بقاء پوست پیوندی انجام گردیده است.

روش کار

این مطالعه توصیفی - مقطعی از آذرماه ۱۳۸۳ لغایت آبان ماه ۱۳۸۵ به مدت دو سال در بخش سوختگی زنان بیمارستان امام رضای مشهد صورت گرفت. ۱۷ بیمار زن درصد سوختگی ۶۰ تا ۹۰٪ درجه ۲ و ۳ مورد مطالعه قرار گرفتند.

در پژوهش فوق برای انتخاب نمونه از شیوه نمونه گیری آسان استفاده شده است. با توجه به شیوه نمونه گیری ذکر شده ، تعداد نمونه مورد مطالعه ۲۲ پیوند می باشد.

این بیماران از ابتدای سوختگی در این بخش بستری شده و تحت احیاء قرار گرفته و وضعیت بالینی آنها از نظر اختلالات آب و الکترولیت پایدار گردید. در حدود ۳ الی ۴ هفته در بخش، تحت درمان با آنتی بیوتیکهای وسیع‌الطیف، ایمی پنم، وانکومايسين و آمیکاسین بوده و همچنین کمبود مواد معدنی، ویتامین ها، آلبومین، پروتئین و چربی بیماران اصلاح گردید. همزمان تحت دبریدمانهای مکرر، اسکار سوختگی در بخش قرار گرفته و اسکاروتومی و انتروکلایزیس در صورت نیاز برای بیماران انجام شده و پانسمان معمول بخش یک یا دو بار

در روز برای بیماران صورت گرفته است و در نهایت سوختگی های درجه ۱ و ۲ سطحی آنها ترمیم شده و سوختگی درجه ۲ عمقی و ۳ آماده گرافت گردیده است.

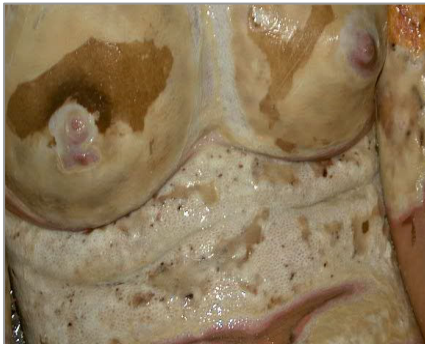بیمارانی که تحت عمل جراحی اتوگرافت قرار گرفتند از این مطالعه حذف گردیدند و تنها بیمارانی که پوست سالم آنها جهت پوشاندن سطوح باز بدنشان کافی نبود در این تحقیق قرار گرفتند.

با بستگان بیمار در مورد پیوند پوست و مشکلات مربوط به فرودهنده و نیز احتمال رد پیوند در فرد گیرنده، توضیح داده شد و رضایت آنها برای عمل جراحی کسب گردید.

برای انتخاب آلوگرافت هیچ گونه آزمایش گروه خونی و یا ژنتیکی انجام نشد فقط در درجه اول سعی گردید که از خواهر و برادر بیمار انتخاب گردد ولی در صورتی که آنها راضی به این کار نبودند انتخاب بعدی از پدر یا مادر بیمار بود. از کلیه دهندگان شرح حال دقیق در مورد بیماریهای عفونی گرفته شد و فقط در موارد مشکوک آزمایش خون جهت بررسی HIV، HTLV1، HBV و HCV صورت گرفت، که در تمام موارد منفی بود. بسته به وسعت سوختگی بیماران از حداقل یک و حداکثر دو فرد جهت پیوند پوستی استفاده شد. بیماران پس از این که زخمشان آماده گرافت گردید، بعد از مشاوره بیهوشی و رزرو خون به میزان لازم، در یک یا در ۲ نوبت تحت عمل جراحی اتوگرافت و آلوگرافت قرار گرفتند. از هردهنده پوست به عنوان آلوگرافت حدود ۲۰٪ پوست از کل سطح بدنشان برداشت گردید که در تمام ۲۲ مورد دهنده پوست، از هر ۲ ران، پوست با ضخامت کم با درماتوم به صورت دورتا دور جمع آوری شد و بعد محل دهنده با گاز وازلین پوشانده شده و پانسمان گردید. به دهنده آلوگرافت ۲ گرم سفازولین نیم ساعت قبل از عمل تزریق شد و سپس به مدت ۲۴ ساعت در بخش بستری بوده و بعد با حال عمومی خوب با دستور دارویی سفالکسین خوراکی و مسکن ترخیص شدند.

آلوگرافت ها به صورت ۲:۱ مش شده و شستشو با نرمال سالین داده شد و از بیمار نیز تا حد امکان اتوگرافت برداشت شد و بعد از دبریدمان اسکار سوختگی بیمار تحت اتوگرافت و آلوگرافت تا حد امکان به صورت یک در میان قرار گرفته و

(۲۹٪) از بیماران، از ۲ نفر جهت آلوگرافت استفاده شد و در ۱۲ مورد (۷۱٪) بعدی از یک آلوگرافت استفاده گردید (شکل ۱).



در مجموع ۲۲ نفر از بستگان بیماران به عنوان آلوگرافت در این تحقیق به کار رفتند که ۴ نفر (۱۸٪) از آنها مادر و یک نفر پدر (۴/۵٪) و ۵ نفر خواهر (۲۲/۷٪) و ۱۱ نفر برادر (۵۰٪) و یک مورد (۴/۵٪) همسر یکی از بیماران بود که هیچ نسبت خویشاوندی نیز با فردگیرنده پوست نداشت.

از دهنده‌های گرافت هیچ‌گونه آزمایشی جهت پیوند پوستی صورت نگرفت فقط در صورت صلاحدید همکاران محترم بیهوشی جهت تحمل بیهوشی آزمایشات روتین انجام شد. بیماران بعد از این که تحت آلوگرافت قرار گرفتند در ۴۸ ساعت بعد از عمل، پانسمان آنها تعویض شد که در تمام موارد پوست پیوندی کاملاً خوب و بدون ترشح بود.

پانسمان به صورت روزانه تا یک هفته با بتادین انجام شده و بعد از آن آلوگرافت‌ها و اتوگرافت‌ها به صورت باز گذاشته شد و فقط با ویتامین «آ+د» چرب شده و باند کشی بسته شد.

بعد از یک هفته در ۳ بیمار رد پیوند پوستی دیده شد. که در هر سه مورد دهنده گرافت، برادر بیمار بودند.

در هفته دوم نیز ۲ مورد رد پیوند مشاهده شد که آنها نیز، برادر بیماران بودند. در هفته ششم بررسی ۳ مورد رد پیوند دیگر مشاهده شد، که یک مورد دهنده، پدر و یک مورد مادر و یک مورد برادر بیمار بود. ولی بعد از هفته ششم دیگر رد پیوندی مشاهده نشد. و بیماران هم تا ماه ششم و بعضی حداکثر تا ۲ سال بررسی گردیدند و پوست پیوند شده کاملاً به صورت جزئی از پوست بیمار در آمده بود. پوست پیوندی بجز رنگ هیچ تفاوت دیگری با سایر اتوگرافت و پوست سالم بیمار نداشت. با بیماران در مورد بیوپسی از پوست پیوندی

پانسمان با اسیداستیک ۱٪ و بتادین انجام شد و در محل های لازم آتل گرفته شد.

بعد از عمل نیز آنتی‌بیوتیک قبلی ادامه یافت. بعد از ۲ روز پانسمان بیماران تعویض گردید. و به صورت روزانه تا یک هفته پانسمان با بتادین ادامه یافت و سپس محل‌های گرافت شده باز گذاشته شد و تنها با پماد ویتامین آ+د چرب گردید.

در صورتی که بیمار تنها به یک مرحله عمل جراحی نیاز داشت، بعد از یک هفته ترخیص شد. ولی در صورت نیاز به عمل دوم، یک هفته بعد از عمل اول تحت عمل جراحی دوم در بیدمان - گرافت قرار گرفت. در بیماران از هیچ‌گونه داروی مهارکننده ایمنی به صورت موضعی یا سیستمیک استفاده نشد و نوع پانسمان اتوگرافت با آلوگرافت هیچ تفاوتی نداشت.

بیماران بعد از ترخیص، یک روز در میان به درمانگاه سوختگی جهت پانسمان مراجعه نمودند. و در هفته اول، هفته دوم، هفته ششم و ماه ششم بعد از عمل تحت معاینه مجدد در درمانگاه قرار گرفتند در هر ویزیت وضعیت گرافت‌ها به دقت بررسی شد. علائم مربوط به رد پیوند به صورت نکروز پوست پیوند شده و در نهایت آشکار شدن بافت جوانه ای زیرین بود که به صورت درصد رد پیوند ثبت شد. مدت پی گیری بعد از عمل جراحی ۶ ماه بوده است.

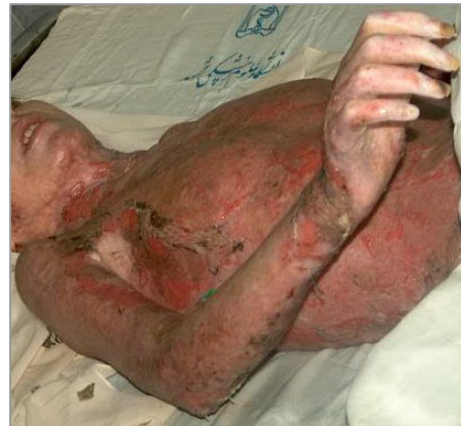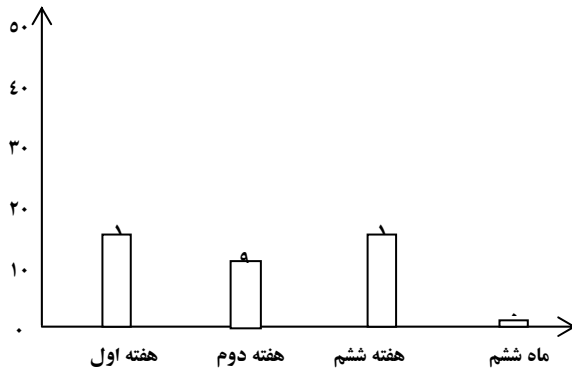
بیشتر دهندگان بعد از ۲ هفته محل زخم آنها ترمیم شد و توصیه شد تا یک سال از لباس کشی استفاده نمایند. هیچ کدام از دهندگان گرافت در مورد اسکار حاصله از محل برداشت پوست که تنها عارضه پیش آمده برای آنان بود شکایتی نداشتند. مشخصات فردی، نتایج آزمایشگاهی و عوارض بعد از عمل، مدت پیگیری در پرسشنامه جمع آوری شد. اطلاعات جمع آوری شده با استفاده از آمار توصیفی و جداول توزیع فراوانی پردازش شد.

نتایج

این مطالعه بر ۱۷ بیمار مؤنث بستری در بخش سوختگی بیمارستان امام رضای مشهد صورت گرفته است. درصد سوختگی درجه ۲ و ۳ بیماران بین ۶۰ تا ۹۰٪ کل سطح بدنشان متغیر بوده، که به طور متوسط درصد سوختگی آنها ۷۸/۷٪ می‌باشد. میانه سنی بیماران، ۲۳ سال به دست آمد در ۵ نفر

در مجموع از ۲۲ مورد پیوند پوستی که صورت گرفت، ۸ مورد (۳۶٪) رد پیوند دیده شد، که ۱ مورد از پدر ۱ مورد از مادر و ۶ مورد از برادر بیماران بوده است (نمودار ۱).

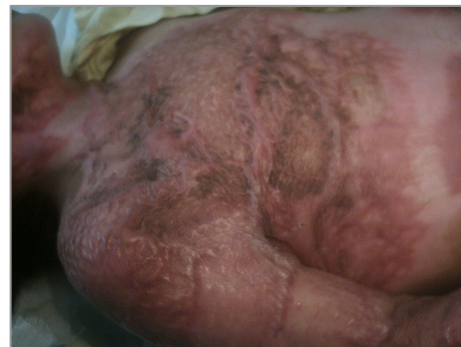صحبت گردید ولی متأسفانه هیچ کدام راضی به این کار نگردیدند (شکل ۲، ۳).



نمودار ۱ - توزیع فراوانی رد پیوند پوستی در فواصل زمانی

معین در بیماران مورد مطالعه ۸۵ - ۱۳۸۳

در ادامه به استنباط این فرضیه پرداخته می شود که آیا پیوند آلوگرافت در بهبود بیماران مورد مطالعه مؤثر واقع شده است یا خیر؟ شایان ذکر است که اگر نسبت پذیرش پیوند از سوی بیماران از نظر آماری بیش از ۵۰٪ باشد می گوئیم آلوگرافت در بهبود بیماران مؤثر بوده است. جدول ۲ نتایج آزمون فرضیه فوق را نشان می دهد.



جدول ۲ - جدول آزمون فرضیه یک مربوط به نتیجه پیوند آلوگرافت ها در بیماران مورد آزمون

نتیجه پیوند	شاخص های برآورد نسبت ها		مقدار آماری z	p-value (i)
	فراوانی مشاهده شده	درصد فراوانی		
قبول آلوگرافت (i)	۱۴	۶۳/۶	۱/۶۷۵	۰/۰۴۸
رد آلوگرافت (iii)	۸	۳۶/۴		

دریافت نکردند. هرچند خود بیماران به واسطه وسعت سوختگیشان از نقص ایمنی برخوردار بودند. در مورد این که نسبت رد پیوند در کدامیک از بستگان دهنده پوست بیشتر بوده است در این مطالعه طبق جدول ۱ در مواردی که از خواهر بیمار استفاده شد، هیچ گونه رد پیوندی مشاهده نشد. در مورد برادر نیز از ۱۱ مورد، ۶ مورد رد پیوند دیده شد. یک مورد از پدر بیمار استفاده شد که همان مورد رد پیوند داشت (جدول ۱).

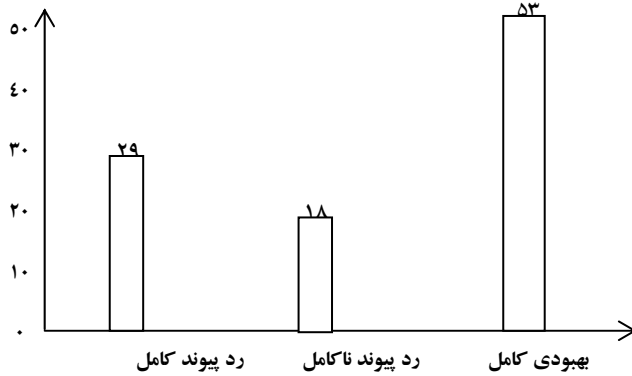با توجه به این که $\alpha = 0.05 < p = 0.047$ می توان این گونه نتیجه گرفت که فرضیه صفر یا همان فرضیه کم تر بودن نسبت آلوگرافت های پذیرش شده از ۵۰٪، رد می شود. لذا می توان گفت پیوند آلوگرافت در بهبود بیماران مؤثر واقع شده است.

در این بیماران بعد از این که تا هفته ششم مشکلی وجود نداشت، در پیگیری های بعدی رد پیوندی، مشاهده نگردید. در این مدت بیماران هیچ گونه داروی مهارکننده ایمنی

جدول ۱ - توزیع فراوانی نسبت دهنده پوست با بیمار و میزان

رد پیوند ۸۳ - ۱۳۸۵

نسبت دهنده پوست با بیمار	تعداد	درصد	تعداد	درصد
خواهر	۵		۰	
برادر	۱۱		۶	
پدر	۱		۱	
مادر	۴		۱	
همسر (غیرفامیل)	۱		۰	
جمع	۲۲		۸	



نمودار ۲ - نتایج درمانی استفاده از آلوگرافت در بیماران

مورد مطالعه ۸۳ - ۱۳۸۵

و در نهایت هر ۱۷ بیماری که در تحقیق قرار داشتند با حال عمومی قابل قبولی از بیمارستان ترخیص شدند و اکنون نیز مشکل قابل توجهی از نظر نقص پوستی در سطح بدنشان ندارد.

بحث

اصول درمانی بیمارانی که سوختگی وسیعی دارند، شامل برقراری هموستاز بدن، تعادل نیتروژنی، بالابردن ظرفیت ایمنی و جلوگیری از عفونت است (۳).

هرچه زخم‌های بیمار سریعتر ترمیم شوند حال عمومی بیمار زودتر مساعد می‌گردد و اگر سطوح باز بیمار دیر پوشانده شود بیمار در اثر اختلالات متابولیک و عوارض سپتیک خواهد مرد (۴) در مواردی که سطح سوختگی بیمار محدود باشد با حذف اسکار سوختگی و برداشت پوست از نقاط سالم خود بیمار، مشکل بیمار خیلی زود در عرض چند هفته مرتفع می‌شود ولی در بیمارانی که درصد سوختگی درجه ۲ و ۳ بدنشان بیشتر از ۵۰٪ می‌باشد، به خصوص اگر سوختگی در اندامهای تحتانی باشد دیگر مشکل پوشاندن سطوح باز بیمار یک امر جدی و حیاتی برای پزشک و بیمار خود را نمایان می‌سازد چرا که حدود ۳۰٪ از سطح سالم بدن شامل صورت، گردن و دستها نیز جهت دهنده پوست غیر قابل استفاده باقی می‌مانند (۵) انواع مختلفی از مواد جهت پوشاندن موقتی زخم، بکار رفته است. که شامل پانسمانهای بیولوژیک مثل آلوگرافت، زونوگرافت و اپلی‌گرافت و غشاهای آمونیون و

از ۴ مادری که در این تحقیق به کار رفت، در یک مورد نتیجه نامطلوب بود. یک مورد نیز همسر یکی از بیماران مورد نظر قرار گرفت، علت این انتخاب، عدم همکاری سایر بستگان نزدیک بیمار بود. به ناچار از همسر بیمار که هیچ گونه نسبت فامیلی نداشت استفاده گردید، در کمال ناباوری اکنون که بیش از یک سال از عمل جراحی بیمار گذشته هیچ گونه ردپیوند پوستی مشاهده نشده است.

طبق این تحقیق از ۱۷ بیماری که مورد بررسی قرار گرفتند، در ۹ بیمار (۵۳٪) هیچ گونه ردپیوندی صورت نگرفت و بیماران بهبودی کاملی داشتند. در ۳ بیمار (۱۸٪)، رد پیوند در یکی از آلوگرافتها مشاهده شد. ولی آلوگرافتی که از فرد دیگر داشت نتیجه خوبی در برداشت. این دسته از بیماران فقط حدود ۲۰٪ سطح باز برای بدنشان باقی ماند، لذا این بیماران ترخیص شدند و فقط جهت پانسمان به درمانگاه سوختگی مراجعه کردند و حدود ۲-۳ هفته بعد که محل‌های دهنده پوستی خود بیمار بهبود یافته بود، مجدداً تحت عمل جراحی اتوگرافت قرار گرفتند و بهبودی کامل یافتند.

در ۵ بیماری که آلوگرافت به صورت کامل از بین رفته بود، تنها از یک نفر جهت پیوند پوستی استفاده گردیده بود این بیماران در این مدتی که آلوگرافت شده بودند این پوست پیوندی به صورت یک پانسمان بیولوژیک برایشان عمل نمود و فرصت داد تا حال عمومی آن‌ها بهتر گردد و محل دهنده پوستی خودشان نیز بهبود یابد.

لذا این بیماران از بخش مرخص نشده و در حدود ۲-۳ هفته بعد از عمل قبلیشان، مجدداً تحت جراحی جهت اتوگرافت قرار گرفتند و بعد با حال عمومی خوب مرخص شدند (نمودار ۲).

همچنین پانسمان های صناعی که از مواد گوناگونی جهت محافظت از زخم استفاده شده است (۶، ۱۲).

تاکنون در گزارشات انجام شده، تنها از کشت سلول پوششی، که از خود بیمار تهیه شده به عنوان پوشش دائمی جهت بیمار ذکر گردیده است (۷). سایر روشها، از جمله آلوگرافت به عنوان یک پوشش موقتی در تحقیقات مختلف ذکر شده است. کشت پوست هزینه بسیار بالایی داشته و وسعت پوست به دست آمده نیز خیلی محدود می باشد و در کشور ما نیز به جز چند مورد که با وسعت خیلی کم در تحقیق صورت گرفت گزارش دیگری از آن به چشم نخورده است.

استفاده از پانسمان بیولوژیک جهت پوشاندن موقتی زخم، تأثیرات مکانیکال و فیزیولوژیک بسیار زیادی در محافظت از زخم داشته و در کنترل عفونت بسیار مؤثر بوده و فرصت بهبود در محل های دهنده پوست بیمار و سوختگی های درجه یک و دوی سطحی را در سایر قسمت ها به بیمار می دهد (۸-۱۰).

استفاده از پوست آلوگرافت در مطالعات به عنوان بهترین جایگزین پوست خود بیمار مطرح شده است. استفاده از آلوگرافت در مطالعات مختلف به عنوان یک پانسمان بیولوژیک موقتی با نتایج بسیار عالی ذکر شده است ولی در هیچ مطالعه ای دوام طولانی تر از چند هفته را برای آن ذکر نکرده اند. اولین آلوگرافت در سال ۱۸۶۹ انجام شد و مشکلات مربوط به آلوگرافت انتقال عفونت هایی مثل آبله، سل، سیفلیس در قرن ۱۹ بوده است که تعدادی از جراحان استفاده از آن را منع نموده اند (۱۱، ۱۳). مشکل دیگری که جهت آلوگرافت در مطالعات مختلف ذکر شده موقتی بودن آن بوده است و حداکثر دوام پیوند پوستی تا هفته دوم مشاهده شده است (۱۳).

حتی بعد از یکسان نمودن کامل اجزاء بافت شناسی و آنتی ژن های گروه خونی و واکنش گلبول سفید منفی بین دهنده و گیرنده پوستی، رد پیوند در حیوان و انسان مشاهده شده است، که این رد پیوند را ناشی از آلو آنتی ژن های کراتینوسیت ها، دانسته اند. علی رغم رد پیوند پوستی که انتظار آن وجود دارد، آلوگرافت به صورت وسیعی جهت پوشاندن موقتی زخم های سوختگی به کار رفته است و جهت طولانی کردن مدت زمان باقی ماندن پوست پیوندی در بعضی از مطالعات از عوامل ایجاد کننده نقص ایمنی استفاده شده است (۱۳، ۱۴).

اولین ارزیابی بالینی در استفاده از مواد ایجاد کننده نقص ایمنی جهت طولانی کردن مدت زمان پیوند پوستی، در سال ۱۹۷۴ توسط آقای بروک^۱ و همکارانش به کار رفت (۱۵). آنها از آزایتوپرین و بعداً از گلوبولین برلین ضد تیموسیت جهت این منظور استفاده کردند (۱۳). ولی بیمارانی که سوختگی وسیع دارند به خودی خود در معرض شانس بالایی از عفونت و سپسیس هستند و استفاده از عوامل ایجاد کننده نقص ایمنی در این بیماران ممکن است خطر عفونت را در آنها چندین برابر افزایش دهد (۱۳).

البته در استفاده از مواد ایجاد کننده نقص ایمنی استفاده از سیکلوسپورین نسبت به سایر رژیم ها با خطر عفونت کمتری همراه بوده، ولی بر کلیه های بیمار تأثیر معکوس قابل توجهی داشته است. با استفاده از سیکلوسپورین که تا حدود ۴ ماه بعد از آلوگرافت به کار رفته است، توانسته اند رد پیوند را تا ۲ هفته بعد از قطع دارو، به تعویق بیندازند.

ولی با توجه به این که اکثر بیماران با سوختگی درصد بالا ظرفیت کارکردی کلیه هایشان تا حد زیادی معیوب شده و نیز با توجه به خطر عفونت که در استفاده از عوامل ایجاد کننده نقص ایمنی، به صورت قابل توجهی وجود دارد، استفاده از عوامل ضد ایمنی در این بیماران جایگاه چندانی ندارند (۱۳، ۱۵).

در مطالعه انجام شده بر این بیماران از هیچ گونه عوامل نقص ایمنی استفاده نشد و نیز هیچ گونه بررسی از جهت همخوانی دهنده و گیرنده پوستی صورت نگرفت.

نحوه انتخاب در درجه اول از خواهر و برادر بیمار بوده و در صورتی که امکان استفاده از آنها نبود، از پدر یا مادر بیمار کمک گرفته شد در نهایت در یک بیمار که هیچ کدام از خانواده بیمار راضی به همکاری نبودند، از همسر بیمار که هیچ نسبت فامیلی نداشت استفاده شد.

نتایج تحقیق به صورت قابل توجهی متفاوت با سایر مطالعات بود، طوری که در ۲۲ مورد پیوند پوستی که انجام شد بعد از شش هفته فقط ۸ مورد (۳۶٪) رد پیوند پوستی دیده شد. بعد از آن دیگر پس زدن پوست پیوندی دیده نشد و در بقیه هم که به صورت کامل یا ناکامل رد پیوند بود، پانسمان بیولوژیک

¹ Burke

باعث بهبود حالشان شد و محل‌های دهنده پوستی خود بیمار ترمیم یافت.

نتیجه‌گیری

با توجه به نتایج به دست آمده، تا هنگامی که کشت سلول پوششی در کشور ما بتواند جایگاه کاملاً خوبی پیدا نماید، استفاده از آلوگرافت بهترین روش جایگزینی پوست در بیماران با سوختگی وسیع است گرچه در این مطالعه در ۴۷٪ بیماران رد پیوند پوستی به صورت کامل یا ناکامل دیده شد ولی در این چند هفته ای که آلوگرافت به صورت پانسمان بیولوژیک عمل نمود، باعث توانبخشی بیمار گردیده و با بهبود محل دهنده‌های قلبی خود بیمار، شانس اتوگرافت مجدد را به بیمار داده و قدمی در جهت امید به زندگی بیماران بوده است.

تقدیر و تشکر

بدین وسیله از زحمات آقای دکتر مصطفی حاجیان پزشک محترم بخش سوختگی، سرکار خانم بحرینی سرپرستار بخش سوختگی زنان و نیز از پرستار دلسوز خانم وظیفه و همچنین از پرسنل بسیار خوب اطاق عمل و بخش و درمانگاه سوختگی که ما را در امر درمان این بیماران بسیار محروم و دل‌سوخته کمک نموده‌اند نهایت تشکر را دارد.
و همچنین از سرکار خانم حسن پور که کمک‌های بی‌شائبه‌اش ما را در انجام این تحقیق موفق نمود، قدردانی می‌گردد.

References:

- 1- Bruicardi FC, Andersen D k. Burns. In: Holmes J H, Heimbach DM. Schwartz's Principles of surgery, 8th ed. New York: Mcgraw –hill; 2004. 189-223.
- 2- Saffle JR, Davis B, William P. Recent outcomes in the treatment of burn injury in the united states. J Burn care Rehabil 1995; 16:445.
- 3-Wrigley M, trotman Bk, Dimick A, et al . Factors relating to return to work after burn injury. J. Burn care Rehabil, 1995;16: 444.
- 4- Herndon DN, Spies M. Modern burn care. Semin pediatr surg, 2001; 10: 28.
- 5- Holmes J H, Honari S, Gibran N. Excision and grafting of the large burn wound. Prob Gen surg 2003; 20: 47.
- 6- Sheridan RL, tompkins RG. Skin substitutes in burn. Burns 1999; 25: 97-8.
- 7- Munster AM. Cultured skin for massive burns. Ann surg, 1996; 224: 372.
- 8- Boyce S, kagan R, yakuboffk. Cultured skin substitutes reduce donor skin harrvesting for closure of excised, full thickness burns. Ann surg 2002; 235: 269.
- 9- Burke J, yannas I, Quinbyw J, et al. Succesful use of a physiologically acceptable artificial skin in the treatment of extensive burn injury. Ann surg 1981; 194: 413.
- 10- Heimbach D, Luterman A, Burke J. Artificial dermis for major burns. Ann surg 1988; 208: 313.
- 11- Hembach DM, Warden GD, luterman A, et al.Multicenter postapproval clinical trial of Integra dermal regeneration template for burn treatment. J Burn care rehabil 2003; 24: 42.
- 12- Krisner RS. The use of Apligraf in acute wondes. J Dermatol 1998; 25: 805.
- 13- Ignace W. Skin transplant. Hong Kong Med Assoc 1993; 45:169-73.
- 14- Wain Wright D, Madden M, Luterman A, et al. Clinical evaluation of an acellular allograft dermal matrix in fullthickness burn. J Burn care Rehabil 1996; 17: 124.
- 15- Coruh A, tosun Z. Close relative intermingled skin allograft and autograft use in the treatment of major burns in adults and children. J Burn care rehabil 2005; 26(6) : 471-477.