

مورد نگاری

گزارش یک مورد بیماری گرانولوماتوز مزمن در سن ۲۳ سالگی با تشخیص و درمان مکرر بیماری سل

*شکوفه بنکداران^۱، محمد قره باغی^۲

^۱فوق تخصص غدد و متابولیسم، ^۲دکترای علوم آزمایشگاهی

تاریخ دریافت: ۸۵/۱/۱۵ - تاریخ پذیرش: ۸۶/۱۱/۲۸

خلاصه

مقدمه: بیماری گرانولوماتوز مزمن از گروه بیماریهای نقص ایمنی ارثی غیر اختصاصی و نادر است که اغلب با عفونتهای مکرر با ارگانسیم های کاتالاز مثبت تظاهر می یابد. سلولهای نوتروفیل و دیگر سلولهای بیگانه خوار این بیماران دچار اختلال در حذف و کشتن میکروبهای فاگوسیت شده هستند. هدف این مقاله گزارش بیماری گرانولوماتوز مزمن در یک بیمار با درمان مکرر بیماری بوده است.

معرفی بیمار: مردی ۲۳ ساله با عفونتهای مکرر ریوی و لنفادنیت های مکرر مراجعه کرده است. این بیمار سه نوبت با تشخیص احتمالی توپرکلوز تحت درمان با داروهای ضد سل قرار گرفته است تا در نهایت تشخیص این بیماری گرانولوماتوز مزمن مشخص می شود.

نتیجه گیری: با توجه به اهمیت در نظر گیری نقایص ایمنی (سلولی یا هومورال) در عفونتهای مکرر می توان با تشخیص به موقع از درمانهای نابجا پرهیز کرد و با درمان پیشگیری کننده از شدت بیماری کم کرد.

کلمات کلیدی: بیماری گرانولوماتوز مزمن، آزمون نیتروبلوترازولیوم/ عفونتهای مکرر، اختلال عملکرد نوتروفیلی

مقدمه

بیماری گرانولوماتوز مزمن یک بیماری نقص ایمنی نادر است (۲۰۱). این بیماری جز اختلالات ایمنی سلولار می باشد که نقص در فعالیت متابولیسم اکسیداتیوفاگوسیت ها است (۱-۴). این بیماری بیشتر جنبه ارثی داشته و غالباً در سن کودکی تشخیص داده می شود. موارد خفیف تر بیماری شاید تا بزرگسالی مخفی بماند (۴-۶).

گاهی وجود عفونت‌های مکرر ریوی پوستی، یا حتی عفونت‌های احشایی به عنوان شایعترین تظاهرات این بیماری، با تشخیص سایر بیماری‌های رایج عفونی تحت درمان قرار می گیرند.

هدف این مقاله گزارش یک بیمار با تشخیص دیررس بیماری نقص ایمنی و درمان‌های ناصحیح در طول بیماری معرفی بوده است.

معرفی بیمار

بیمار آقای ۲۳ ساله (ع-ش) با شکایت بزرگی غدد لنفاوی گردنی در مرداد ماه سال ۱۳۸۳ به درمانگاه غدد مراجعه نمود. این بیمار سابقه بزرگی غدد لنفاوی را به طور منتشر در بدن (نواحی گردنی، زیر بغلی، کشاله ران) از سن ۶ ماهگی داشته است. در آن زمان جهت تشخیص لنفادنوپاتی گردنی تحت بررسی آزمایشگاهی و رادیولوژیک قرار می گیرد. آزمایشات در دسترس از آن زمان طبیعی بوده است، ولی به دلیل سابقه توبرکلوز در پدر بزرگ بیمار و رادیولوژی قفسه صدری بیمار که موید درگیری پارانیشمال در ریه ها بوده است، بیمار به مدت ۶ ماه تحت درمان ضد سل قرار می گیرد. پس از اتمام دوره درمانی بیمار همچنان از لنفادنیت های مکرر و عفونت های مکرر ریوی شکایت داشته و به طور دوره ای جهت درمان این عفونت‌ها آنتی بیوتیک دریافت می کرده است. در سن ده سالگی مجدداً با مجموع علائم سرفه مزمن، تب های گاهگاهی، لنفادنوپاتی گردنی که این بار فیستولیزه شده و نمای درگیری منتشر ریوی با وجود آزمون توبرکولین منفی و بررسی خلط منفی از نظر BK مجدداً تحت درمان توبرکلوز قرار می گیرد. در سن ۱۷ سالگی به دنبال ایجاد درد در قسمت فوقانی شکمی و تب تحت لاپاروتومی قرار گرفته و تشخیص

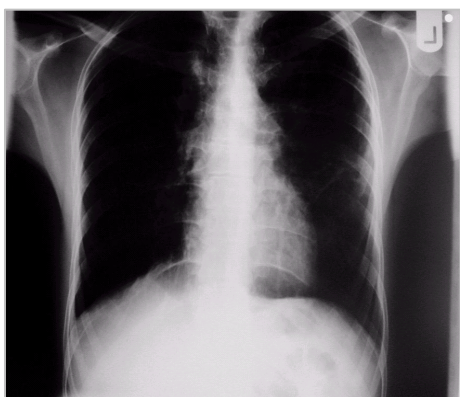آبسه کبدی داده می شود. در سال ۱۳۸۲ در سن ۲۱ سالگی بیمار جهت ارزیابی دقیقتر مراجعه و تحت برونکوسکوپی قرار می گیرد. گزارش برونکوسکوپی موید طبیعی بودن راههای هوایی بوده و لاواژ برونکیال جهت اسمیر، کشت و PCR از نظر BK ارسال می شود. تمام آزمایشات انجام شده برای بیمار طبیعی می باشد، ولی مجدداً به علت بیوپسی غدد لنفاوی که نشان دهنده وجود گرانولوم بوده توصیه به درمان ضد سل می شود. بیمار به علت ادامه مشکلات جهت تشخیص قطعی به مشهد مراجعه می نماید.

در معاینه زمان ورود: هوشیار بود. وزن ۵۱ کیلوگرم داشت که کاهش حدود ۳ کیلوگرم در طی ۶ ماه اخیر شکایت داشت. در صورت بیمار زخمهای متعددی اکثراً در ناحیه دهانه بینی مشهود بود که سابقه مکرر از این زخمها را می داد. بزرگی غدد لنفاوی اکثراً در گردن بیمار آشکارا وجود داشت. غدد در ناحیه قدامی گردن و ناحیه تحت فکی بود. ماهیت غدد متحرک، دردناک به ابعاد تقریبی ۱ در ۱/۵ سانتیمتر و قرمز رنگ بود. سمع ریه های بیمار طبیعی بود. ارگانومگالی نداشت و سایر معاینات فیزیکی طبیعی بودند.

نکات کمک کننده در شرح حال و معاینه بیمار وجود عفونت‌های مکرر ریوی و غدد لنفاوی، زخمهای مکرر پوستی، تب مکرر و سابقه آبسه کبدی و درنهایت عدم پاسخ دهی بالینی به درمانهای ضد سل و آنتی بیوتیک های معمول درمانی بوده است. یکی از بهترین تشخیص های افتراقی در بیمار اختلالات سیستم ایمنی بود که باید در مورد بیمار کنار گذاشته می شد لذا بیمار با تشخیص احتمالی مسائل مربوط به نقص ایمنی در بخش داخلی بستری و جهت ارزیابی دقیقتر علاوه بر آزمایشات معمول، الکتروفورز و ایمونوالکتروفورز جهت بیمار درخواست شد. آزمایشات: $13100 =$ گلبولهای سفید، $LYM = 22/5\%$ ، $74\% = PMN$ ، $414000 = PLT$ ، $42/8 = HCT$ ، $12/4 = Hgb$ ، $+++ = CRP$ ، $36 = ESR$ ، $414000 = PLT$ ، یونوگرام و سایر آزمایشات طبیعی بود.

در الکتروفورز: تنها افزایش مختصر گاماگلوبین به میزان $19-11\%$ وجود داشت.

در ایمونوالکتروفورز مقادیر طبیعی بود:



شکل ۲ - رادیولوژی زمان ترخیص بیمار

بیمار پس از آن با درمان طولانی مدت پیشگیرانه کوتریموکسازول دو قرص روزانه و توصیه به تجویز گاماانترفرون مرخص گردید. هم اکنون ۶ ماه از ترخیص بیمار می گذرد. بیمار از گاما انترفرون استفاده می کند و مشکلی در طول این مدت از نظر عفونتها نداشته است. در شرح حال فامیل بیمار خواهر بیمار نیز از عفونتهای جلدی آبه مانند مکرر رنج می برد. که توصیه به انجام آزمایش نیتروبلوترازولیوم جهت احتمال ابتلا به گرانولوماتوز مزمن شد.

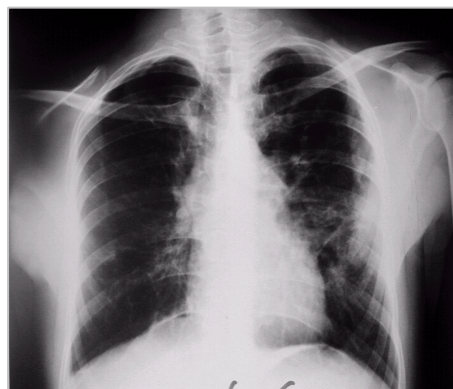
بحث

بیماری گرانولوماتوز مزمن سردسته بیماریهای بامتابولیسم اکسیداتیو مختل فاگوسیت ها است. این بیماری اختلالی در فعالیت کشندگی میکروب با واسطه اکسیژن توسط نوتروفیلها است و در پاسخ به ارگانسیم های پاتوژن به خصوص کاتالاز مثبت ها اشکالی در فعالیت اکسیداتیو وجود دارد که منجر به اختلال در انفجار تنفسی و کشتن داخل سلولی میکروارگانسیم های فاگوسیت شده می شود (۱-۵).

ارگانسیم های فاگوسیت شده در داخل فاگوزوم های نوتروفیلها مقدار زیادی پراکسید هیدروژن تولید می کنند که برای خود آنها به شدت سمی است و موجب از بین رفتن خودبخودی آنها می گردد. در این میان ارگانسیم های کاتالاز مثبت با ترشح آنزیم کاتالاز پراکسید هیدروژن را بی اثر کرده و قادر به زنده ماندن و حتی تکثیر درون نوتروفیلهای بیماری گرانولوم مزمن می باشد. لذا عوامل عفونی نظیر استافیلوکوک طلائی و باسیلهای انتروباکتریاسه که واجد کاتالاز هستند بیشترین عوامل پاتوژن عفونی را در این بیماران تشکیل می دهد. این بیماری اکثرا خصوصیت ارثی داشته و می تواند به

$IgG = 1.05 (700 - 1000)$, $IgA = 3.08 (40 - 400)$
 $IgM = 2.09 (50 - 300)$

در رادیولوژی انجام شده از ریه ها: کدورت منتشر در هر دو ریه و برجستگی ناف ریه دو طرفه مشهود^۱ بود (شکل ۱).



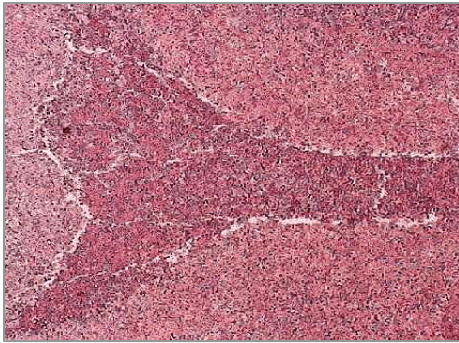
شکل ۱ - رادیولوژی قفسه صدی در موقع مراجعه

با توجه به شک بالینی در مورد بیمار از نظر احتمال بیماری گرانولوماتوز ریوی آزمایش (NBT) نیتروبلوترازولیوم جهت بیمار درخواست شد که نتیجه آن به شرح زیر گزارش شده بود: $(N = 3 - 10 \%)$ (NBI (Spontaneous) = ۰ (NBT = ۳ - ۱۰) که موید فعالیت نوتروفیل ها در هنگام احیاء در حالت پایه و بدون محرک است) و $(Normal > 95 \%)$ (NBT (ACTIVATED) = ۰ که حداکثر فعالیت نوتروفیلها را در حالت تحریک شده در حضور محرک نشان می دهد.

گرچه بیماری گرانولوماتوز مزمن تقریبا بیماری نادری است ولی آزمون های متعددی برای بررسی اختلالات عملکرد سیستم ایمنی وجود دارد. اساس همه آزمایشات در تشخیص گرانولوماتوز مزمن مشخص کردن وجود یا عدم وجود توانایی واکنش انفجار تنفسی در نوتروفیل های تحریک شده است. در این میان بیشترین روش قابل استفاده بر اساس احیاء نیتروبلوترازولیوم است. بیمار ما با تشخیص گرانولوماتوز مزمن و با توجه به علائم لنفادنیت، تب و کاهش وزن تحت درمان دارویی با خاصیت ضد استافیلوکوک طلائی با در نظر گرفتن شایعترین علت قرار گرفت و خوشبختانه بیمار در عرض یک هفته به سرعت پاسخ درمانی داد (شکل ۲).

¹ Spontaneous

بافت شناسی غده لنفاوی بیمار حاضر مطابق با نمای التهاب فعال و وجود گرانولوما بود (شکل ۳).



شکل ۳- نمای بافت شناسی غده لنفاوی بیمار

بهترین روش تشخیص در این بیماران استفاده از آزمایش نیتروبلوتترازولیوم است که در مورد بیمار فوق نتیجه این آزمایش صفر بود و تشخیص بیماری تأیید شد. اساس درمان بر مبنای شناسایی سریع بیماری، شناخت صحیح عفونتها و درمان بر اساس پاتوژنهای شایع درمان پیشگیری کننده با داروی کوتریموکسازول و در صورت در دسترس بودن، استفاده از گاماانترفرون می باشد.

نتیجه گیری

در کلیه عفونتهای مکرر و مزمن باید نقایص ایمنی (سلولار یا هومورال) به عنوان عامل احتمالی مد نظر قرار گیرد.

شکل وابسته به X یا اتوزومال منتقل شود. مشخصه اصلی کلینیکی این بیماری عفونتهای مکرر و اغلب شدید می باشد. عوارض عفونی بیشتر از دوران نوزادی شروع می شود. در برخی موارد شاید بیماری شدت کمتری داشته و شروع تظاهرات تا زمان بلوغ و جوانی به تاخیر افتد (۶). سن متوسط تشخیص در ایران حدود ۵/۵ سالگی بوده است (۴). شروع علائم در این بیمار نیز از دوران شیرخوارگی بوده است. عفونتهای مکرر شاید هر ارگانی را درگیر کند ولی شایعترین آنها لنفادنیت چرکی، آبسه های زیر جلدی، آبسه ریوی، آبسه کبدی، استئومیلیت، استوماتیت و درماتیت پیوژنیک است (۱) - (۵). در این بیمار نیز شایعترین تظاهراتش شامل عفونتهای مکرر ریوی، لنفادنیت، و آبسه کبدی بوده است. این بیمار با تشخیص احتمالی توبر کولوز بارها درمان شده است گرچه که فاقد شواهد در دسترس مبتنی بر تشخیص قطعی بوده است. در مطالعه ای که توسط جانز^۱ و همکاران انجام شده است، شیوع توبرکلوز در گرانولوماتوز مزمن بیشتر نیست و نوتروفیل های این بیماران قادر به کشتن مایکوباکتریوم توبرکلوز به طور طبیعی می باشند (۷). علائم آزمایشگاهی در این بیماران شامل لکوسیتوز، هپرگلوبینمی، افزایش نسبی سدیمانتاسیون و علائم التهاب مزمن است که مطابق با آزمایشات بیمار فوق می باشد (۱). شایعترین یافته بافت شناسی در این بیماران التهاب مزمن فعال بایا بدون تشکیل آبسه و گرانولوم می باشد (۶). نمای

Reference:

- 1- Mandel G, Bennet J, Dalin R. Granulocytic phagocytes. Nauseef W, Principles and practice of infectious disease. Elsevier, 2005. 106-108.
- 2- Goldman L, Ausiello D. Disorders of phagocytic function. Boxer LA, Cecil textbook of medicine. Saunders, 2004. 1094-1095.
- 3- Abramson J S, Wheeler J G. Congenital neutrophil deficiency. Mills E.L, N oya F. The Europhile. IRL PRESS, 1992; 194-204.
- 4- Movahedi M , Aghamohammadi A , Rezaei N , Shanavaz N , Jandaghi AB , Farhoudi A , et al . Chronic granulomatous disease: a clinical survey of 41 patients from the Iranian primary immunodeficiency registry. Int Arch Allergy immunol 2004 jul ; 134 (3).
- 5- Khanna G, Kao Sc, K irby P, Sato Y. Imaging of chronic granulomatous disease in children. Radiographis. 2005 Sep –Oct; 25 (5): 1183-95.
- 6- Ramanaja S, Wolf KM, Sadat MA, Mahoney SJ, Diauer MC, Nelson RP. N ewly diagnose chronic granulomatous disease in a 53 – year – old woman with crohn disease. Ann Allergy Asthma immunol 2005 Aug; 95 (2) : 204 –9.
- 6- Jones GS, Amirault HJ, A ndersen BR. Killing of mycobacterium tuberculosis by neutrophils: a non oxidative process. J Infect disease 1990 Sep; 162(3): 700-4.
- 7- Levine S, Smith UV, Malone M, Sebire NJ. Histopathological features of chronic granulomatous disease (CGD) in childhood. Histopathol 2005 Nov; 47 (5): 508 –16.