

## مقاله اصلی

# بررسی MRI مغزی در کودکان مبتلا به کمبود هورمون رشد مراجعه کننده به کلینیک غدد درون ریز ساری در سال های ۹۶-۱۳۹۰

تاریخ دریافت: ۹۹/۰۲/۱۲- تاریخ پذیرش: ۱۴۰۰/۰۵/۰۱

### خلاصه

**مقدمه:** کمبود هورمون رشد ایدیوپاتیک ممکن است به صورت منفرد یا در ارتباط با کمبود سایر هورمون های هیپوفیزی باشد. استفاده از یافته های MRI مغزی برای افتراق میان دو گروه می تواند مفید باشد.

**روش کار:** این مطالعه توصیفی گذشته نگر تمامی کودکان ۱۶-۲ ساله ای که بین سال های ۱۳۹۰-۹۶ با شکایت کوتاهی قد به کلینیک باغبان ساری مراجعه کرده اند و تشخیص کمبود هورمون رشد منفرد یا کمبود متعدد هورمون های هیپوفیزی داده شد را مورد بررسی قرار می دهد.

**نتایج:** در این مطالعه ۱۵۰ بیمار که ۴۲ درصد آنها دختر بودند مورد ارزیابی قرار گرفتند. میانگین سن بیماران  $113/63 \pm 34/71$  ماه بوده است. ۶۸/۷ درصد کمبود خفیف هورمون رشد و ۳۱/۳ درصد کمبود شدید هورمون رشد را نشان دادند. در مجموع ۶/۶۷ درصد کمبود متعدد هورمون های هیپوفیزی و ۳/۳۳ درصد کمبود ایزوله هورمون رشد داشتند. ۷۹/۳۳ درصد بیماران Brain MRI نرمال ۲۰/۶۷ درصد بیماران MRI غیرطبیعی داشتند. یافته ها شامل هایپوپلازی و فقدان آدنوهیپوفیز ۴۱ درصد، نوروهیپوفیز اکتویپیک ۲/۵۶ درصد، میکرو آدنوم هیپوفیز ۱۲/۸۲ درصد، Partial empty sella ۲۵/۶۴ درصد، Complete empty sella ۷/۶۹ درصد و سایر یافته های گزارش شده ۱۰/۲۵ درصد بوده است.

**نتیجه گیری:** در این مطالعه آنومالی های هیپوفیز در MRI مغزی بیماران با کمبود متعدد هورمون های هیپوفیزی بیشتر از بیماران مبتلا به کمبود ایزوله هورمون رشد گزارش شده اما همچنان مشخص نشده است که یافته های پاتولوژیک در MRI به طور ثابتی با کمبود هورمون رشد دائمی در ارتباط باشد.

**کلمات کلیدی:** کمبود هورمون رشد، تصویربرداری مغزی، کوتاهی قد، کمبود متعدد هورمون های هیپوفیزی، کودک

دانیل زمانفر<sup>۱\*</sup>

جمشید یزدانی چراتی<sup>۲</sup>

هادی مجیدی<sup>۳</sup>

مریم دومهری<sup>۴</sup>

سحر فلاح<sup>۵</sup>

<sup>۱</sup> دانشیار، فوق تخصص غدد و متابولیسم کودکان، مرکز تحقیقات دیابت، دانشگاه علوم پزشکی مازندران، ساری، ایران.

<sup>۲</sup> دانشیار، گروه آمار زیستی، مرکز تحقیقات علوم بهداشتی، دانشکده بهداشت، دانشگاه علوم پزشکی مازندران، ساری، ایران

<sup>۳</sup> متخصص رادیولوژی، استادیار دانشگاه علوم پزشکی مازندران، ساری، ایران

<sup>۴</sup> پزشک عمومی، دانشگاه علوم پزشکی مازندران، ساری، ایران

<sup>۵</sup> کارشناس ارشد آمار زیستی، دانشگاه علوم پزشکی مازندران، ساری، ایران

Email: danielzamanfar@yahoo.com

## مقدمه

هورمون رشد، پلی پپتید مترشحه از هیپوفیز قدامی است که نه تنها در رشد بدن مؤثر است بلکه در تنظیم متابولیسم لیسیدها، پروتئین‌ها و کربوهیدرات‌ها نیز نقش دارد (۱). کمبود هورمون رشد موجب مشکلات متعددی از جمله مشکلات استخوانی و عضلانی، بیماری‌های قلبی و عروقی و اختلالات روانی برای بیماران می‌شود (۶-۱)، به طور کلی کمبود هورمون رشد علت اندوکرینولوژی شایعی برای کوتاهی قد است که میزان شیوع آن ۱ در هر ۳۵۰۰ نفر تخمین زده می‌شود (۷) که در پسرها شیوع بیشتری دارد و نسبت شیوع کمبود هورمون رشد بین دو جنس در مطالعات مختلف ۱/۶ به ۱ تا ۴ به ۱ متفاوت بوده است (۱۰-۸). تست‌های انتخابی برای تشخیص کمبود هورمون رشد تست‌های تحریکی هورمون رشد با کلونیدین، آرژنین، انسولین و L-3,4-Dihydroxyphenilalanine (L-DOPA) می‌باشند که اگر سطح هورمون کمتر از ۱۰ ng/ml در دو تست تحریکی مجزا باشد کمبود هورمون رشد تشخیص داده می‌شود (۱۱).

کمبود هورمون رشد ممکن است ایدیوپاتیک یا در ارتباط با یک علت ارگانیک مانند تومور، جراحی یا تابش اشعه به ناحیه sella باشد. بیشتر موارد ایدیوپاتیک کمبود هورمون رشد اسپورادیک است اگرچه که چندین فرم فامیلیال نیز شرح داده شده است (۱۲). کمبود هورمون رشد ایدیوپاتیک ممکن است به صورت منفرد یا در ارتباط با کمبود سایر هورمون‌های هیپوفیزی<sup>۱</sup> باشد. یکسری خصوصیات بالینی همراه با کمبود هورمون رشد ایدیوپاتیک می‌توان مشاهده کرد که شامل پوزیشن breech، زردی نوزادی طول کشیده یا شدید،

micropenis و دندان پیشین منفرد می‌باشد (۱۵-۱۳). کمبود هورمون رشد منفرد ممکن است به سمت کمبود متعدد هورمون‌های هیپوفیزی پیشرفت کند. به علت اینکه یافته‌های بالینی و آزمایشگاهی فاکتورهای پیش‌گویی کننده خوبی برای این پیشرفت نیستند استفاده از یافته‌های MRI مغزی برای افتراق میان دو گروه می‌تواند مفید باشد (۱۶-۱۷) با پیشرفت MRI و گسترش مواد حاجب، تشخیص اختلالات مورفولوژیک و آناتومیک ناحیه هیپوفیز هیپوتالاموس امکان‌پذیر شده است (۱۸). MRI در این بیماران ممکن است نرمال باشد یا طیفی از یافته‌های پاتولوژیک را نشان دهد. یافته‌های پاتولوژیک شایع MRI در این بیماران شامل هیپوپلازی شدید یا فقدان هیپوفیز قدامی، کوتاهی، نازکی یا آژنزی ساقه هیپوفیز، نوروهیپوفیزاکتوپیک، Empty sella و میکرو آدنوم هیپوفیز (۱ و ۷ و ۱۹-۲۱). علاوه بر اینها انفورماسیون‌های خط وسط CNS مانند فقدان سیتوم پلاسیدوم و هیپوپلازی عصب اپتیک نیز مشاهده می‌شود (۲۲-۲۳). آنومالی‌های هیپوفیز در MRI بیماران با اختلال متعدد هورمون‌های هیپوفیزی بیشتر از بیماران با کمبود هورمون رشد منفرد گزارش شده است (۲۳-۲۷). اما این موضوع نامشخص است که یافته‌های پاتولوژیک تشخیص داده شده در MRI به طور ثابتی با کمبود هورمون رشد دائمی در ارتباط است یا خیر (۱۹). با توجه به اینکه برای اثبات تشخیص کمبود هورمون رشد منفرد و یا همراه با سایر هورمون‌های هیپوفیزی نیاز به پیگیری بعضاً طولانی مدت بیماران و آزمایش‌های پاراکلینیکی متعدد است که هیچ کدام ممکن است به طور قطعی تشخیص را اثبات نکنند لذا استفاده از MRI به عنوان یکی از ابزارهای تشخیصی مطرح می‌باشد تا شاید بتوان با استفاده از یافته‌های حاصل از آن پیش‌بینی نمود که فرد

<sup>۱</sup> LH, FSH, TSH, ACTH, PRL

سرعت رشد کمتر از صدک ۲۵ درصد نمودار سرعت رشد برحسب سن جنس ( $>5\text{cm/year}$ )، کودکانی که Projected height آنها بیشتر از ۱/۵ انحراف معیار کمتر از MPH SDS بوده است، سن استخوانی بیشتر از ۲ انحراف معیار کمتر برای سن و جنس. معیارهای خروج از مطالعه: کودکان کمتر از ۲ سال یا بیشتر از ۱۶ سال، سایر علل اختلال رشد مانند اختلالات سندرمی مانند؛ سندرم ترنر، سندرم داون، سندرم سکل یا سایر بیماری‌های مزمن مانند سلیاک، اختلالات قلبی مادرزادی، اختلالات کلیوی، علل ارگانیک کمبود هورمون رشد مانند توده، جراحی، تابش اشعه ناحیه sell، کودکانی که امکان انجام MRI برای آنها وجود نداشت مانند کودکان دارای ارتودنسی یا پروتز گوش می‌باشد.

اطلاعات دموگرافیک بیماران (سن و جنس بیمار)، اطلاعات مربوط به شرح حال و معاینه بالینی (سن شروع اختلال رشد، سن تشخیص و درمان، قد و وزن تولد و اولین مراجعه و ۶ ماه پس از اولین مراجعه، Projected Height، قد پدر و مادر و تعیین MPH، طول مدت بارداری و نوع زایمان)، اطلاعات آزمایشگاهی (تست تحریکی هورمون رشد و سطح هورمون‌ها شامل موارد ذیل؛ IGF1, IGF-BP3, TSH, Prolactin, ACTH, LH, FSH و اطلاعات پاراکلینیک (یافته‌های Brain Bone age, MRI از پرونده بیماران استخراج و در پرسش‌نامه ثبت شد. آزمایش‌های ذکر شده جزو پروتکل‌های تشخیصی این بیماران می‌باشد لذا برای آنها انجام شده است. کودکان مورد مطالعه حداقل ۶ ماه تحت نظر بودند و قد آنها در دوره‌های سه‌ماهه با استودیو متر استاندارد در حالت ایستاده حداقل سه نوبت در یک ساعت معین توسط یک فرد مشخص اندازه‌گیری شده است. این کودکان طی این مدت کاهش سرعت رشد و کاهش

مبتلا به اختلال هورمون رشد در کدام‌یک از این دو گروه قرار می‌گیرد. در این مطالعه با بررسی یافته‌های MRI در بیماران با تشخیص کمبود هورمون رشد در عین آنالیز توصیفی و اپیدمیولوژیک نتایج MRI، به بررسی ارتباط احتمالی نوع یافته‌های MRI با شدت بالینی اختلال رشد و نتایج حاصل از تست‌های تحریکی هورمون رشد و کمبود سایر هورمون‌های هیپوفیزی پرداخته‌ایم.

نظر به اینکه راهکارهای تشخیصی کمبود هورمون رشد یک فرآیند زمانبر و نیازمند آزمایشات و تجارب دقیق متخصصین می‌باشد رویکردی که به همراه روند تشخیصی متخصصین بتواند بر تشخیص و درمان صحه گذارد کمک شایانی بر کنترل بیماری و روند بهبودی بیماران نماید ضمن اینکه مطالعات اندکی بر روی روند تشخیص قطعی با رویکردها و راه حل‌های نوین پزشکی در زمینه کمبود هورمون رشد موجود است و البته تاثیرگذاری کمبود هورمون رشد بر سایر روند رشد و تکاملی و سخت نمودن رویکرد تشخیصی برکسی پوشیده نیست براین اساس مطالعه حاضر با هدف بررسی MRI مغزی در کودکان مبتلا به کمبود هورمون رشد مراجعه کننده به کلینیک غدد درون‌ریز استان مازندران شهرستان ساری در سال‌های ۹۶-۱۳۹۰ صورت گرفته است.

## روش کار

مطالعه حاضر به صورت گذشته‌نگر تمامی کودکان ۱۶-۲ ساله‌ای که بین سال‌های ۹۶-۱۳۹۰ با شکایت کوتاهی قد به کلینیک باغبان ساری مراجعه کرده‌اند و برای آنها، تشخیص کمبود هورمون رشد منفرد و یا کمبود متعدد هورمون‌های هیپوفیزی داده شد و در این کلینیک دارای پرونده بوده و تحت مراقبت می‌باشند را مورد بررسی قرار می‌دهد. معیارهای ورود به مطالعه: Z-Score: قد پاتولوژیک (-Z) ( $<-2.5\text{Score}$ )، سابقه کوتاهی قد سرشتی یا فامیلیال و

هورمون رشد با DOPA-L (اگر سطح هورمون رشد به بالاتر از ۳ ng/ml افزایش نیابد کمبود هورمون رشد شدید در نظر گرفته می‌شود)

- کمبود متعدد هورمون‌های هیپوفیزی: با انجام تست‌های بررسی سایر هورمون‌های هیپوفیزی مشخص شد. تجزیه و تحلیل داده‌ها با استفاده از نرم افزار SPSS نسخه ۲۴ انجام شد و جهت توصیف داده‌ها با توجه به کمی و کیفی بودن داده‌ها از میانگین و انحراف معیار و درصد و فراوانی استفاده شد و جهت بررسی روابط نیز از آزمون کای دو و آزمون دقیق فیشر در سطح معنی‌داری ۰۰۵ استفاده خواهد شد.

## نتایج

تعداد کل بیماران حاضر در مطالعه ۱۶۲ نفر بود که ۱۲ نفر به دلیل عدم داشتن معیارهای لازم از مطالعه کنار گذاشته شدند. از ۱۵۰ بیمار باقی‌مانده ۸۷ نفر (۵۸ درصد) پسر و ۶۳ نفر (۴۲ درصد) دختر بودند از این تعداد ۴۹ بیمار (۳۲/۶۷ درصد) دچار اختلال رشد از دوران شیرخوارگی بودند. میانگین سن بیماران هنگام تشخیص ۳۴/۷۱ ± ۱۱۳/۶۳ ماه بوده است. ۱۳۳ بیمار (۸۸/۷ درصد) در هنگام زایمان ترم و ۱۷ بیمار (۱۱/۳ درصد) پره ترم بودند. ۱۱۸ بیمار (۷۸/۷ درصد) به روش سزارین و ۳۲ بیمار (۲۱/۳ درصد) به روش زایمان طبیعی متولد شده بودند. میانگین وزن بیماران در هنگام تولد ۲۹۴۰ ± ۶۳۰ g و میانگین قد آنها ۴۸ ± ۲.۶۹ cm بوده است. میانگین Z-Score قد اولیه بیماران ۰.۷۴ ± ۲.۵۸- با حداکثر ۰.۱۸، و حداقل ۴.۵- بوده و میانگین Z-Score قد ۶ ماه بعد از مراجعه ۰.۷۳ ± ۲.۶۵- با حداکثر ۰.۳۶، و حداقل ۴.۴- بوده و میانگین Z-Score قد ۱۲ ماه بعد از اولین مراجعه ۰.۷۴ ± ۲.۵۵- با حداقل ۰.۲۷- و

صدک رشد یا بدتر شدن Z-score داشتند بنابراین تصمیم گرفته شد برای آنها تست تحریکی هورمون رشد با-L DOPA به روش استاندارد که gold standard تشخیصی می‌باشد انجام شود. طبق روش استاندارد تست تحریکی هورمون رشد، L-DOPA با دوز mg/kg ۱۰ (حداقل ۲۰۰ mg) و (حداکثر ۵۰۰ mg یا به میزان mg ۱۲۵ در کودکان کمتر از ۱۵ kg، ۲۵۰ mg در کودکان ۱۵-۳۰ kg و ۵۰۰ mg در کودکان بیشتر از ۳۰ kg داده شد و هورمون رشد در دقایق ۰ و ۳۰ و ۶۰ و ۹۰ اندازه گیری شد. برای کودکانی که بر اساس تست تحریکی هورمون رشد و سایر معیارها، تشخیص کمبود هورمون رشد داده شد تصمیم به انجام MRI مغزی با فوکوس بر ناحیه هیپوفیز هیپوتالاموس بدون کنتراست و با کنتراست گادولینیوم در فازهای T1 و T2 گرفته شد. سن استخوانی نیز با انجام رادیوگرافی در وضعیت PA از مچ و کف دست چپ بر اساس منبع اطلس تعیین سن استخوانی گرلیش و پایل تعیین شد.

## ملاک‌های تشخیصی

- کوتاهی قد: قد کمتر از ۲ انحراف معیار نسبت به میانگین قد کمتر از صدک ۳ درصد یا ۵ درصد بر حسب سن و جنس
- Projected height بیشتر از ۱.۵ انحراف معیار کمتر از MPH SDS
- سرعت رشد کمتر از صدک ۲۵ درصد نمودار سرعت رشد بر حسب سن و جنس
- Z-Score < -2.5 (در صورتی که Z-Score < -3 باشد کوتاهی قد شدید در نظر گرفته می‌شود.)
- کمبود هورمون رشد: عدم افزایش سطح هورمون رشد به بالاتر از ۱۰ ng/ml در تست تحریکی

در MRI آنها میکروآدنوم هیپوفیز گزارش شد قد بلندتری نسبت به سایرین داشتند و بیمارانی که در MRI آنها Complete empty sella گزارش شد قد کوتاه تری نسبت به سایرین داشتند. رابطه بین هایپوپلازی آدنو هیپوفیز با کمبود متعدد هورمون های هیپوفیزی با-P value=0.013 معنی دار شد و شانس بروز MPHD در آنها تا ۷ برابر بیشتر است و رابطه بین complete empty sella و کمبود متعدد هورمون های هیپوفیزی با-P value=0/012 معنی دار شد و شانس بروز MPHD در آنها تا ۳۵ برابر بیشتر است. همچنین احتمال غیرطبیعی بودن MRI در کودکان مبتلا به کمبود متعدد هورمون های هیپوفیزی تا حدود ۷ برابر بیشتر است (P=0.01) نتیجه اینکه کودکان دچار کمبود هورمون رشد خفیف با احتمال بیشتری کاهش رشد را از سنین شیرخوارگی نشان می دهند (P-value=0.032)

حداکثر ۶- بوده است. حداقل سرعت رشد در بیماران ۱.۵ cm/y و حداکثر ۱۰ cm/y با میانگین ۴.۷۸±۱.۶۱ cm/y بوده است. میانگین تأخیر سن استخوانی در بیماران ۱,۸۳۲±۱,۱۸ سال بوده است (جدول شماره ۱). بر اساس تست تحریکی انجام شده ۱۰۳ بیمار (۶۸,۷٪) کمبود خفیف هورمون رشد >۳ peak GH و ۴۷ بیمار (۳۱,۳ درصد) کمبود شدید هورمون رشد (peak GH<۳) را نشان دادند. در مجموع ۱۰ بیمار (۶,۶۷ درصد) کمبود متعدد هورمون های هیپوفیزی و ۱۴۰ بیمار (۳۳/۹۳ درصد) کمبود ایزوله هورمون رشد بودند. ۱۱۹ بیمار (۷۹,۳۳٪) Brain MRI نرمال داشتند و ۳۱ بیمار (۲۰,۶۷ درصد) ۳۹ مورد اختلال را در MRI نشان دادند. (لازم به ذکر است که ۲ مورد برجسته بودن نوروهیپوفیز دیده شد که با توجه به اینکه در دوران بلوغ قرار داشتند variation نرمال در نظر گرفته شد). فراوانی یافته های MRI مغزی در هر گروه به تفکیک در جداول شماره ۳ و ۴ آمده است. همچنین مشاهده شد بیمارانی که

جدول شماره ۱. اطلاعات دموگرافیک بیماران مبتلا به کمبود هورمون رشد

جنسیت	دختر	۴۲ درصد
	پسر	۵۸ درصد
اختلال رشد از شیرخوارگی		۳۲,۶۷ درصد
نوع زایمان	سزارین	۷۸,۷ درصد
	طبیعی	۲۱,۳ درصد
پره ترم		۱۱,۳ درصد
ترم		۸۸,۷ درصد
سن (ماه)		۳۴,۷۱±۱۱۳,۶۳
وزن هنگام تولد (گرم)		۶۳۰±۲۹۴۰
قد هنگام تولد (سانتی متر)		۲,۶۹±۴۸
قد اولیه z-score		-۰,۷۴±۲,۵۸
z-score ۶ ماه بعد از مراجعه		-۰,۷۳±۲,۶۵
قد ۱۲ ماه بعد از مراجعه		-۰,۷۴±۲,۵۵
تأخیر سن استخوانی		۱,۱۸±۱,۸۳۲

**جدول ۲.** فراوانی هریک از اختلالات مشاهده شده در MRI مغزی کودکان مورد مطالعه بر

اساس جنسیت		
45.8	33.3	هایپوپلازی آدنوهیپوفیز
0	6.7	نوروهیپوفیز اکتوپیک
12.5	13.3	میکروآدنوم هیپوفیز
20.8	33.3	Partial empty sella
4.2	13.3	Complete empty sella
16.7	0	سایر یافته‌ها

**جدول ۳.** فراوانی اختلالات مشاهده شده در MRI مغزی کودکان مورد مطالعه در دو گروه کودکان

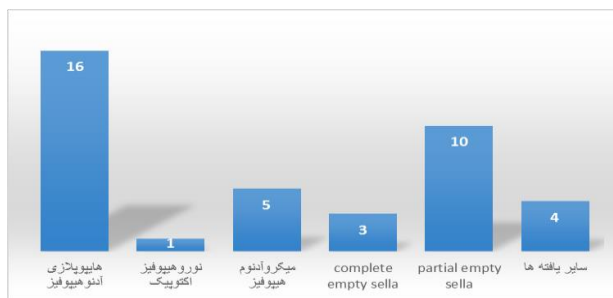
مبتلا به کمبود شدید و خفیف هورمون رشد

MRI اختلالات مشاهده شده در مغزی	کمبود هورمون رشد شدید	کمبود هورمون رشد خفیف
هایپوپلازی یا فقدان آدنوهیپوفیز	۵۳٫۳۳ درصد	۴۴٫۴۴ درصد
نوروهیپوفیز اکتوپیک	۶٫۶۷ درصد	۰
میکروآدنوم هیپوفیز	۲۰ درصد	۱۱٫۱۱ درصد
Complete empty sella	۱۳٫۳۳ درصد	۵٫۵۶ درصد
Partial empty sella	۳۳٫۳۴ درصد	۲۷٫۷۸ درصد
سایر یافته‌ها	۱۳٫۳۳ درصد	۱۱٫۱۱ درصد

**جدول ۴.** فراوانی اختلالات مشاهده شده در MRI مغزی کودکان مورد مطالعه در دو گروه

کودکان مبتلا به کمبود ایزوله هورمون رشد و کمبود متعدد هورمون‌های هیپوفیزی

MRI اختلالات مشاهده شده در مغزی کودکان	کمبود متعدد هورمون‌های هیپوفیزی	کمبود ایزوله هورمون رشد
هایپوپلازی آدنوهیپوفیز	۴۰ درصد	۴۱٫۴ درصد
نوروهیپوفیز اکتوپیک	۱۰ درصد	۰
میکروآدنوم هیپوفیز	۰	۱۷٫۲ درصد
Complete empty sella	۲۰ درصد	۳٫۵ درصد
Partial empty sella	۲۰ درصد	۲۷٫۶ درصد
سایر یافته‌ها	۱۰ درصد	۱۰٫۳ درصد

**نمودار ۱.** فراوانی اختلالات مشاهده شده در MRI مغزی کودکان مورد مطالعه

sella باشد. بیشتر موارد ایدیوپاتیک کمبود هورمون رشد

اسپورادیک است (۱۲). این کمبود ممکن است به صورت منفرد

یا توأم با کمبود سایر هورمون‌های هیپوفیز ( L4, FSN, TSH, )

## بحث

کمبود هورمون رشد ممکن است ایدیوپاتیک یا ناشی از یک

علت ارگانیکی مانند تومور، جراحی یا آزمایش اشعه به ناحیه

درصد ۷/۹۹) بودند که سایر مطالعات گزارش تفکیکی تفضیلی نداشتند که این نشانه ارجحیت مطالعه حاضر است. (در مطالعه حاضر بین هیچ‌یک از یافته‌های MRI بیماران و سن و جنس آنها رابطه معنی‌دار به دست نیامد. همین‌طور بین شدت کوتاهی قد و غیرطبیعی بودن MRI ارتباطی مشاهده نشد.) در مجموع از ۱۴۰ کودک مبتلا به کمبود هورمون رشد منفرد ۱۶/۷ درصد MRI غیرطبیعی و ۸۳/۳ درصد MRI طبیعی داشتند و از ۱۰ مورد کودک مبتلا به کمبود متعدد هورمون‌های هیپوفیز ۶۰ درصد MRI غیرطبیعی و ۴۰ درصد MRI طبیعی داشتند. در مجموع از ۱۰۳ مورد بیمار دچار کمبود هورمون رشد خفیف ۸۴/۵ درصد MRI نرمال و ۱۵/۵ درصد MRI غیرطبیعی و از ۴۷ مورد بیمار دچار کمبود هورمون رشد ۶۸/۱ درصد MRI نرمال و ۳۱/۹ درصد MRI غیرطبیعی داشتند؛ بنابراین غیرطبیعی بودن MRI در کودکان با کمبود شدید هورمون رشد بیشتر بود. در مطالعه نادری و همکاران سطح هورمون رشد در کودکان با MRI غیرطبیعی در مقایسه با کودکان با MRI نرمال پایین‌تر بود و آنها نتیجه گرفتند که اختلافات MRI در کودکان مبتلا به کمبود هورمون رشد شدید و کمبود سایر هورمون‌ها هیپوفیز شایع‌تر است که مشابه مطالعه ما می‌باشد (۲۱). در مطالعه Bozolla Manro ۳۵/۵ درصد از بیماران کمبود متعدد هورمون‌های هیپوفیز داشتند که بیشتر که بیشتر از مطالعه حاضر است که می‌تواند ناشی از متوسط بالاترین بیماران آنها بود. در این مطالعه فراوانی هیپوپلازی هیپوفیز در بیماران مبتلا به کمبود متعدد هورمون رشد ۵۷ درصد (بیشتر از مطالعه حاضر) و در ۷/۷۲ درصد از بیماران مبتلا کمبود متعدد هورمون‌های هیپوفیز که کمتر و مخالف مطالعه حاضر است. از یافته‌های مطالعه Bozolla محدود نوروهیپوفیز الکتریک در ۵۷ درصد بیماران مبتلا به کمبود متعدد هورمون‌های هیپوفیز بود که در مطالعه حاضر مورد گزارش نشد. آنها نتیجه گرفتند که شاید اختلالات آناتومیکی در بیماران مبتلا به کمبود متعدد هورمون‌های هیپوفیز

(ACTH, PRL) باشد (۱۵-۱۳). کمبود هورمون رشد منفرد ممکن است به سمت کمبود متعدد هورمون‌های هیپوفیز پیشرفت کند. به علت اینکه یافته‌های بالینی و آزمایشگاهی فاکتورهای پیش‌گویی کننده خوبی برای این پیشرفت نیستند استفاده از یافته‌های MRI مغزی برای افتراق میان دو گروه می‌تواند مفید باشد (۱۶). در این بیماران ممکن است نرمال باشد یا طیفی از یافته‌های پاتولوژیک را نشان دهد (۱، ۷). در مطالعات مختلف انجام شده در کشورهای مختلف هنوز درباره اینکه یافته‌های MRI در بیماران با کمبود متعدد هورمون‌های هیپوفیز شدیدتر از موارد کمبود هورمون‌های رشد است مناقشه وجود دارد (۲۰). تعداد کل بیمار حاضر در مطالعه حاضر ۱۶۲ نفر بود که ۱۲ نفر به دلیل عدم داشتن معیارهای لازم از مطالعه کنار گذاشته شدند. از ۱۵۰ بیمار باقی‌مانده ۸۷ نفر (۵۸ درصد) پسر و ۶۳ نفر (۴۲ درصد) دختر بودند که برای همه آنها MRI با گادولینیوم انجام شد. میانگین سن بیماران هنگام تشخیص ۳۴/۷۵ + ۱۱۳/۶۳ ماه بود. بر اساس تست تحریک هورمون رشد انجام شده ۱۰۳ نفر (۶۸/۷ درصد) از این بیماران کمبود خفیف و ۴۷ نفر (۳۱/۳ درصد) کمبود شدید هورمون رشد ( $Peak < 3ng/dl$ ) را نشان دادند. در مجموع ۱۰ نفر از این بیماران (۶/۶۷ درصد) کمبود متعدد هورمون‌های هیپوفیز و ۱۴۰ نفر (۹۳/۳ درصد) به کمبود مو و هورمون رشد بودند. در مطالعه حاضر ۷۹/۳۳ درصد بدون MRI مغزی طبیعی و ۲۰/۶۷ درصد MRI غیرطبیعی داشتند. شایع‌ترین یافته هیپوپلازی آدنو هیپوفیز (۴۱ درصد) بود که با مطالعات انجام شده نادر و همکاران Kornreich Liora ، Bozolla mauro (۲۱، ۱۸-۱۹) همخوانی داشته است. سایر یافته‌های به دست آورده در MRI مطالعه حاضر فوروهیپوفیز اکتوپیک (۲۱/۵۶ درصد) میکروآدنوم هیپوفیز (۱ درصد ۱۲/۸۳) Partral empty sella (۲۵/۶۴ درصد) و Complete empty sella )

نسبت به سایر بیماران داشتند. در مطالعه حاضر مشاهده شد که شانس بروز کمبود متعدد هورمون‌های هیپوفیز در هیپوپلازی آدنو هیپوفیز با نورو هیپوفیز اکتوبیک، میکروآدنوم هیپوفیز، Partial empty sella و سایر یافته‌ها رابطه معنی‌داری مشاهده نشد؛ بنابراین احتمال غیرطبیعی بودن MRI در کودکان دچار کمبود هورمون رشد شدید بیشتر است. این یافته‌ها با مطالعه نادری و همکاران مشابه است. در مطالعه Bozzolla Manra و همکاران نتیجه گرفتند که یافته‌های MRI فاکتور پیش‌گویی کننده مناسبی برای کمبود دائمی هورمون رشد است که در مطالعه حاضر به دلیل انجام شدن روی گروه سنی کودکان انجام چنین برای متعدد نبود. در مطالعه Kornreich Liora و همکاران نتیجه گرفته شد که گروه بیماران مبتلا به کمبود مفرد هورمون رشد بیشتر ساقه نازک هیپوفیز و آدنو هیپوفیز نرمال یا کوچک و در گروه بیماران مبتلا به کمبود متعدد هورمون‌های هیپوفیز فقدان ساقه و آدنو هیپوفیز شاخص بوده است بنابراین MRI مغز در پیشگویی الگو و شدت عملکرد هیپوفیز در بیماران با کمبود هورمون رشد توانمند است (۳۱-۳۰) اما در مطالعه ما در هر دو گروه کمبود متعدد هورمون‌های هیپوفیز و کمبود مفرد هورمون رشد هیپوپلازی آدنو هیپوفیز شایع‌ترین یافته بوده اما به طور معنی‌داری هیپوپلازی آدنو هیپوفیز و Complete empty sella با افزایش شانس بروز کمبود متعدد هورمون‌های هیپوفیز در ارتباط بود.

### نتیجه‌گیری

در این مطالعه شایع‌ترین یافته MRI مغزی انجام شده، هایپوپلازی هیپوفیز بود. آنومالی‌های هیپوفیز در MRI مغزی بیماران با کمبود متعدد هورمون‌های هیپوفیزی بیشتر از بیماران مبتلا به کمبود ایزوله هورمون رشد گزارش شده است اما همچنان مشخص نشده است که یافته‌های پاتولوژیک تشخیص داده‌شده در MRI به طور ثابتی با کمبود هورمون رشد دائمی در ارتباط باشد، که علت آن محدودیت مطالعه در

شایع‌تر می‌باشد. در مطالعه Kornreich Liora و همکاران (۱۸) نیز فراوانی کمبود متعدد هورمون‌های هیپوفیز ۵۲/۳ درصد و بیشتر از مطالعه حاضر بود که می‌تواند بازهم به دلیل سن بالاتر بیماران آن مطالعه باشد. در این مطالعه ساقه هیپوفیز نازک در ۹۰ درصد و فقدان ساقه در ۵ درصد در بیماران با کمبود هورمون رشد گزارش شد، در حالی که ۶۹ درصد بیماران مبتلا به کمبود متعدد هورمون‌های هیپوفیز فقدان ساقه هیپوفیز و تنها ۴ درصد آنها ساقه هیپوفیز نازک داشتند که بعد این اختلافات معنی‌دار بود. اما در مطالعه حاضر هیچ اختلافی در ساقه MRI بیماران گزارش نشد که می‌تواند به دلیل نقص تکنیکال یا عدم مهارت رادیولوژیست باشد. نورو هیپوفیز الکترونیک در ۸۱ درصد بیماران مبتلا به کمبود مفرد هورمون رشد و ۹۱ درصد بیماران مبتلا به کمبود متعدد هورمون‌های هیپوفیز مشاهده شد که اختلاف معنی‌دار نبود. در مطالعه حاضر تنها یک مورد نورو هیپوفیز اکتوبیک گزارش شد که در کودک مبتلا به کمبود متعدد هورمون‌های هیپوفیز بود. در این مطالعه ۶۲ درصد بیماران مبتلا به کمبود مفرد هورمون رشد یافته طبیعی MRI داشتند که کمتر از مطالعه حاضر (۸۳/۳ درصد) بود و ۳۹ درصد بیماران مبتلا به کمبود متعدد هورمون‌های هیپوفیز یافته MRI مغزی غیرطبیعی داشتند که کمتر از مطالعه حاضر (درصد ۶۰) بود ولی میزان فراوانی هیپوپلازی و فقدان آدنو هیپوفیز در هر دو گروه تقریباً مشابه مطالعه حاضر بود. در مطالعه Hamilttom و همکاران (۲۰) اختلافات هیپوفیز در ۸۰ درصد بیماران با کمبود مفرد هورمون رشد و ۹۳ درصد بیماران با کمبود متعدد هیپوفیز مشاهده شد که خیلی بیشتر از مطالعه ما (۱۶/۷ درصد و ۶۰ درصد به ترتیب) بود که علت آن ممکن است تعداد کم بیماران این مطالعه باشد. در مطالعه ما بین هیچ‌یک از یافته‌های MRI بیماران با سن و جنس رابطه معنی‌دار مشاهده نشد. همچنین ارتباطی بین شدت کوتاهی قد و غیرطبیعی MRI حاصل نشد. بیماری که میکروآدنوم داشتند صدک قدی بلندتر و بیماران با یافته Complete empty sella در MRI صدک قدی کمتری



و نیز همراهی کمبود هورمون رشد با کمبود سایر هورمون های هیپوفیزی و ضمن اینکه میزان پاسخ بالینی بیمار به درمان انجام شده با هورمون رشد، در کنار هم می تواند تا حد زیادی به تشخیص دائمی یا غیردائمی بودن کمبود هورمون رشد کمک نماید.

پیگیری بیماران پس از رسیدن به قد هدف حین درمان یا کامل شدن مراحل بلوغ و نیاز به قطع درمان بود، لذا تست تحریکی رشد به منظور تعیین باقی ماندن یا برطرف شدن نقص ترشح هورمون رشد ۶ ماه پس از قطع درمان بیماران صورت نگرفته استولی با توجه به نوع نقص گزارش شده در MRI و شدت آن

## References

- Melmed S, Polonsky KS, Larsen PR, Kronenberg HM. Williams textbook of endocrinology: Elsevier Health Sciences; 2015. 988-92 p.
- Geisler A, Lass N, Reinsch N, Uysal Y, Singer V, Ravens-Sieberer U, et al. Quality of life in children and adolescents with growth hormone deficiency: association with growth hormone treatment. *Hormone research in paediatrics*. 2012;78(2):94-9.
- Kołtowska-Häggström M. Quality of life and growth hormone deficiency in adult patients in clinical evaluation and health economic assessment. *Pediatric Endocrinology, Diabetes & Metabolism*. 2009;15 (3 .)
- Palmeiro CR, Anand R, Dardi IK, Balasubramaniam N, Schwarcz MD, Weiss IA. Growth hormone and the cardiovascular system. *Cardiology in review*. 2012;20(4):197-207.
- Rogol AD. Clinical and humanistic aspects of growth hormone deficiency and growth-related disorders. *Am J Manag Care*. 2011;17(Suppl 18):S4-10.
- Xue P, Wang Y, Yang J, Li Y. Effects of growth hormone replacement therapy on bone mineral density in growth hormone deficient adults: a meta-analysis. *International journal of endocrinology*. 2013;2013.
- Kliegman R, Stanton B, Geme JS, N S. Nelson textbook of pediatrics 2015. 2637-44 p.
- Deal C, Hasselmann C, Pfäffle RW, Zimmermann AG, Quigley CA, Child CJ, et al. Associations between pituitary imaging abnormalities and clinical and biochemical phenotypes in children with congenital growth hormone deficiency: data from an international observational study. *Hormone research in paediatrics*. 2013;79(5):283-92.
- Rona R, Tanner J. Aetiology of idiopathic growth hormone deficiency in England and Wales. *Archives of disease in childhood*. 1977;52(3):197-208.
- Vimpani G, Vimpani A, Lidgard G, Cameron E, Farquhar J. Prevalence of severe growth hormone deficiency. *Br Med J*. 1977;374(6084):427-428.
- Lindsay R, Feldkamp M, Harris D, Robertson J, Rallison M. Utah Growth Study: growth standards and the prevalence of growth hormone deficiency. *The Journal of pediatrics*. 1994;125(1):29-35.
- Phillips 3rd J, Cogan J. Genetic basis of endocrine disease. 6. Molecular basis of familial human growth hormone deficiency. *The Journal of Clinical Endocrinology & Metabolism*. 1994;78(1):11-6.
- Craft WH, Underwood LE, Van Wyk JJ. High incidence of perinatal insult in children with idiopathic hypopituitarism. *The Journal of pediatrics*. 1980;96(3):397-402.
- Luca FD, Bernasconi S, Blandino A, Cavallo L, Cisternino M. Auxological, clinical and neuroradiological findings in infants with early onset growth hormone deficiency. *Acta Paediatrica*. 1995 ; 84 (5): 561 - .5
- Van den Broeck J, Vanderschueren-Lodeweyckx M, Malvaux P, Craen M, Van Vliet G, Dooms L, et al. Growth hormone deficiency: a hidden obstetrical trauma? *European Journal of Obstetrics & Gynecology and Reproductive Biology*. 1987;26(4):329 - .34
- Crowne EC, Shalet SM. Adult panhypopituitarism presenting as idiopathic growth hormone deficiency in childhood. *Acta Paediatrica*. 1991;80(2):255-8.

17. Sperling MA. Sperling Pediatric Endocrinology E-Book. Elsevier Health Sciences; 2020; section 3; chapter11:319.
18. Kornreich L, Horev G, Lazar L, Schwarz M, Sulkes J, Pertzalan A. MR findings in growth hormone deficiency: correlation with severity of hypopituitarism. *American journal of neuroradiology*. 1998;19(8):1495-9.
19. Bozzola M, Mengarda F, Sartirana P, Tato L, Chaussain J. Long-term follow-up evaluation of magnetic resonance imaging in the prognosis of permanent GH deficiency. *European journal of endocrinology*. 2000;143(4):493-6.
20. Hamilton J, Blaser S, Daneman D. MR imaging in idiopathic growth hormone deficiency. *American journal of neuroradiology*. 1998;19(9):1609-15.
21. Naderi F, Eslami SR, Mirak SA, Khak M, Amiri J, Beyrami B, et al. Effect of growth hormone deficiency on brain MRI findings among children with growth restrictions. *Journal of Pediatric Endocrinology and Metabolism*. 2015;28(1-2):117-23.
22. Marwaha R, Menon P, Jena A, Pant C, Sethi AK, Sapra M. Hypothalamo-pituitary axis by magnetic resonance imaging in isolated growth hormone deficiency patients born by normal delivery. *The Journal of Clinical Endocrinology & Metabolism*. 1992;74(3):654-9.
23. Triulzi F, Scotti G, di Natale B, Pellini C, Lukezic M, Scognamiglio M, et al. Evidence of a congenital midline brain anomaly in pituitary dwarfs: a magnetic resonance imaging study in 101 patients. *Pediatrics*. 1994;93(3):409-16.
24. Adamsbaum C, Houang M, Andrè C, Richard I, Ginisty D, Chaussain J, et al. Imagerie par résonance magnétique des hypopituitarismes non tumoraux de l'enfant: étude de 52 cas. *Revue d'imagerie médicale*. 1993;5(4):251-7.
25. Argyropoulou M, Perignon F, Brauner R, Brunelle F. Magnetic resonance imaging in the diagnosis of growth hormone deficiency. *The Journal of pediatrics*. 1992;120(6):886-91.
26. Cacciari E, Zucchini S, Ambrosetto P, Tani G, Carla G, Cicognani A, et al. Empty sella in children and adolescents with possible hypothalamic-pituitary disorders. *The Journal of Clinical Endocrinology & Metabolism*. 1994;78(3):767-71.
27. Nagel B, Palmbach M, Petersen D, Ranke M. Magnetic resonance images of 91 children with different causes of short stature: pituitary size reflects growth hormone secretion. *European journal of pediatrics*. 1997;156(10):758-63.
28. imaging and endocrine study. *Hormone Research in Paediatrics*. 1990;34(5-6):189-92.
29. Hanew K, Tachibana K, Yokoya S, Fujieda K, Tanaka T, Igarashi Y, et al. Clinical characteristics, etiologies and pathophysiology of patients with severe short stature with severe GH deficiency: questionnaire study on the data registered with the foundation for growth science, Japan. *Endocrine journal*. 2006;53(2):259-65.64
30. Binder G, Nagel B, Ranke M, Mullis P. Isolated GH deficiency (IGHD) type II: imaging of the pituitary gland by magnetic resonance reveals characteristic differences in comparison with severe IGHD of unknown origin. *European journal of endocrinology*. 2002;147(6):755-60.
31. Dietrich RB, Lis LE, Greensite FS, Pitt D. Normal MR appearance of the pituitary gland in the first 2 years of life. *AJNR Am J Neuroradiol* 1995; 16:1413.
32. Maghnie M, Strigazzi C, Tinelli C, et al. Growth hormone (GH) deficiency (GHD) of childhood onset: reassessment of GH status and evaluation of the predictive criteria for permanent GHD in young adults. *J Clin Endocrinol Metab* 1999; 84:1324.

## Original Article

# A study of brain MRI in children with growth hormone deficiency referred to the Sari Endocrine Clinic in 2011-2017

Received: 01/05/2020 - Accepted: 23/07/2021

Daniel Zamanfar <sup>1\*</sup>  
Jamshid Yazdani Charati <sup>2</sup>  
Hadi majidi <sup>3</sup>  
Maryam Domehri <sup>4</sup>  
Sahar Fallah <sup>5</sup>

<sup>1</sup> Assistant Professor, Pediatric Endocrinologist, Diabetes Research Center of Mazandaran, Mazandaran University of Medical Sciences, Sari, Iran.

<sup>2</sup> Associate Professor, Department of Biostatistics, Health Sciences Research Center, School of Health, Mazandaran University of Medical Sciences, Sari, Iran

<sup>3</sup> Radiologist, Assistant Professor, Mazandaran University of Medical Sciences, Sari, Iran

<sup>4</sup> General Practitioner, Mazandaran University of Medical Sciences, Sari, Iran

<sup>5</sup> Master of Biostatistics, Mazandaran University of Medical Sciences, Sari, Iran

Email:  
danielzamanfar@yahoo.com

## Abstract

**Introduction:** Idiopathic growth hormone deficiency may be isolated or associated with deficiency of other pituitary hormones. the use of brain MRI findings to differentiate between the two groups can be useful.

**Methods:** This descriptive study of the retrospective method, investigates all 2–6-year-old children, who referred to Sari Gardener Clinic between 1390 and 1396 with a short stature complaint, and diagnosed them with a single growth hormone deficiency or multiple hypophysis hormone deficiency. Patient file information that includes demographic information, history and clinical examination information, laboratory information, and paraclinical information were extracted.

**Results:** In this study, 150 patients, 63 of whom (42%) were girls, were evaluated. The mean age of the patients was  $34.71 \pm 113.63$  months. 68.7% showed a slight deficiency of growth hormone and 31.3% showed a severe deficiency of growth hormone. A total of 6.67% had a significant deficiency of pituitary hormones and 93.33% had an isolated deficiency of growth hormone. 79.33% of patients had normal Brain MRI and 20.67% had abnormal MRI. The findings included hypoplasia and 41% loss of adenohypophysis, 2.56% ectopic neurohypophysis, 12.82% pituitary microadenoma, 25.64% partial empty sella, 7.69% Complete empty sella and other reported findings were 10.25%.

**Conclusion:** In this study Pituitary abnormalities in brain MRI have been reported in patients with multiple pituitary hormone deficiency more than in patients with isolated growth hormone deficiency, However, it has not been established that the pathological findings detected on MRI are consistently associated with permanent growth hormone deficiency.

**Keywords:** growth hormone deficiency; brain imaging; short stature; multiple pituitary hormone deficiency; child