



مقاله اصلی

نقش نمونه برداری سوزنی از طریق قفسه سینه با هدایت سونوگرافی در تشخیص توده های ریوی محیطی

* رضا باقری^۱ MD، ضیاءا... حقی^۲ MD، محمد راه روح^۳ MD، محمود کلانتری^۴ MD،
علی صدری زاده^۵ MD

^{۱،۲،۵} فوق تخصص جراحی توراکس، ^۳متخصص رادیولوژی، ^۴متخصص پاتولوژی،
تاریخ دریافت: ۸۵/۱۰/۲۵ - تاریخ پذیرش: ۸۶/۴/۱۸

خلاصه

مقدمه: نمونه برداری سوزنی از طریق قفسه سینه (TNB) روشی مورد تایید در تشخیص آسیب شناسی ضایعات ریوی است که با انجام برونکوسکوپی تشخیص ضایعه امکان پذیر نیست. هدف از انجام این مطالعه بررسی ایمنی و دقت تشخیص نمونه برداری سوزنی از طریق قفسه سینه با راهنمایی سونوگرافی در تشخیص ضایعات محیطی ریه است.

روش کار: این مطالعه توصیفی از سال ۸۴ - ۱۳۸۵ در بیماران بستری در بخش توراکس بیمارستان قائم (عج) مشهد انجام شده است. ۳۰ بیمار با توده محیطی ریه با قطر بیشتر از ۳ سانتی متر که فاصله آن از جدار قفسه سینه کمتر یا مساوی ۵ سانتی متر بود، با راهنمایی سونوگرافی تحت نمونه برداری بافتی قرار گرفتند. مشخصات فردی، علائم بالینی، نتایج سونوگرافی در پرسشنامه جمع آوری و با استفاده از نرم افزار SPSS و آمار توصیفی و جداول توزیع فراوانی پردازش شد.

نتایج: در این بیماران نسبت زن به مرد، ۲ به ۱، متوسط سن ۶۱/۲ سال بوده و اغلب ضایعات در سمت راست (۶۰٪) دیده شد. در تمامی بیماران نمونه کافی جهت آسیب شناسی تهیه شد که این نمونه ها در ۸۶/۶٪ دقت تشخیصی داشته و در ۱۳/۳٪ جهت تشخیص دقیق بافتی بیوپسی باز ریه، ضرورت یافت. در بررسی کلی آسیب شناسی ۸۳/۳٪ دچار ضایعه بدخیم بوده که شایع ترین آن کارسینوم سلولهای سنگفرشی و آدنوکارسینوما ریه بوده است و ۱۶/۶٪ دچار ضایعه خوش خیمی بوده که شایع ترین آن گرانولوماتوزسلی بوده است. ۱۳/۳٪ از بیماران دچار عارضه شدند که این عوارض در ۶/۶٪ پنوموتوراکس و ۶/۶٪ هموپتزی بود. مرگ و میر نیز وجود نداشت.

نتیجه گیری: با توجه به دقت مناسب تشخیصی، سهولت دسترسی، ارزانی و عوارض قابل قبول انجام بیوپسی ترانس توراسیک با راهنمایی سونوگرافی در تشخیص ضایعات محیطی ریه توصیه می گردد.

کلمات کلیدی: نمونه برداری ترانس توراسیک، سونوگرافی، ضایعات محیطی ریه

* مشهد - بیمارستان قائم (عج)، گروه جراحی قلب و توراکس، پست الکترونیک: reza_bagheri_gts@hotmail.com

فاکس: ۰۵۱۱-۸۴۰۹۶۱۲ - نویسنده رابط

¹ Transthoracic Needle Biopsy

مقدمه

در تشخیص توده های ریوی همواره روشهای متعددی مد نظر بوده ولی هدف اصلی از این روشها به دست آوردن تشخیص قطعی بافتی قبل از هر گونه تصمیم گیری درمانی (جراحی یا غیر جراحی) است. باید به این نکته توجه داشت که روش مزبور حتی الامکان باید علاوه بر دقت تشخیصی مطمئن، با حداقل تهاجم همراه بوده و از نظر اقتصادی برای بیمار مقرون به صرفه باشد.

برونکوسکوپي و نمونه برداري ترانس برانشیال ریه (TBLB)^۱ روش انتخابی در تشخیص ضایعات مرکزی است، ولی ضایعات محیطی ریه معمولاً در دسترس برونکوسکوپي نبوده و ضروری است قبل از هرگونه اقدام درمانی، نمونه مناسب بافتی با روش دیگری بدست آید تا بیمار تحت جراحی بی مورد قرار نگیرد (۱).

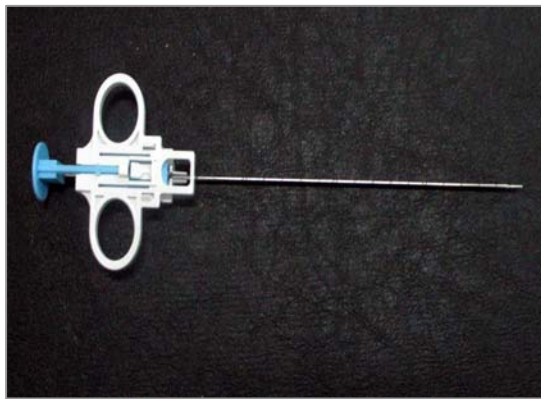
امروزه در اکثر مراکز پزشکی نمونه برداری از طریق قفسه سینه به کمک سیتی اسکن، در ضایعات محیطی غیر قابل دسترس با برونکوسکوپي، صورت می گیرد، ولی به تدریج تمایل استفاده از سونوگرافی به دلایل مزایایی از جمله، در دسترس بودن، عدم استفاده از اشعه یونیزان، ارزان بودن، و قابل انجام بودن بر بالین بیمار افزایش یافته است (۲).

هدف این مطالعه بررسی ایمنی و ارزش تشخیصی نمونه برداری از طریق قفسه سینه با راهنمایی سونوگرافی در تشخیص توده های محیطی ریه بوده است.

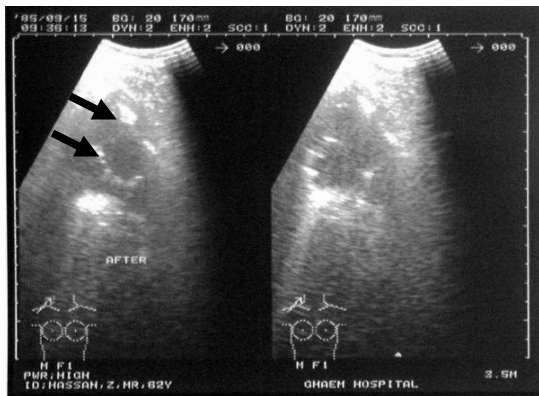
روش کار

این مطالعه توصیفی به مدت یکسال از مهرماه ۱۳۸۴ تا مهرماه ۱۳۸۵ در بیماران بستری در بخش توراکس بیمارستان قائم (عج) انجام شده است. ۳۰ بیمار که مبتلا به توده محیطی ریه با قطر بیشتر از ۳ سانتی متر و فاصله توده از جدار قفسه سینه کمتر یا مساوی ۵ سانتی متر بودند و بیماری آنان توسط سایر روشهای

تشخیصی مانند برونکوسکوپي، TBLB و یا لاواژ برونکیال قابل تشخیص نبوده، مورد مطالعه قرار گرفتند. روش کار به این ترتیب بود که بیماران در بخش سونوگرافی بیمارستان قائم (عج) تحت سونوگرافی توسط همکار رادیولوژیست قرار گرفته و محل مناسب جهت نمونه برداری سوزنی مشخص شد. سپس بیماران توسط متخصصین جراحی قفسه سینه به کمک سوزن بیوپسی تروکار (شکل ۱) با بی حسی موضعی تحت نمونه برداری قرار گرفتند (شکل ۲).



شکل ۱ - نمای سوزن تروکار بیوپسی جهت بیوپسی



شکل ۲ - نمای سونوگرافیک ضایعه بعد از انجام نمونه

برداری که دو مسیر قبلی سوزن به خوبی در آن نمایان است (فلش سیاه)

نمونه ها جهت آسیب شناسی به آزمایشگاه فرستاده شد. با قطعی بودن نتایج آزمایش آسیب شناسی، درمان مناسب صورت گرفت، در مواردی که تشخیص نامعلوم و مشکوک بود، بیماران

¹ Transbronchial lung biopsy

گرفتند. پاسخ قطعی آسیب شناسی در این ۴ بیمار، یک مورد (۳/۳٪) آمبولی ارگانیزه، یک مورد (۳/۳٪) گرانولوماتوزسلی، یک مورد (۳/۳٪) برونکوآلئونولار کارسینوما و یک مورد (۳/۳٪) مناساتیک آدنوکارسینوما بوده است. در مجموع بعد از بررسی دقیق آسیب شناسی در تمامی ۳۰ بیمار، تعداد ۲۵ بیمار (۸۳/۳٪) دچار ضایعات بدخیم بوده و تعداد ۵ بیمار (۱۶/۶٪) دچار ضایعات خوش خیم بوده اند. جدول ۲ نیز شیوع آسیب شناسی کل بیماران را نشان می دهد.

جدول ۲- توزیع فراوانی آسیب شناسی بیماران مورد مطالعه

۱۳۸۵ - ۸۴

انواع پاتولوژیک	تعداد	درصد
اسکواس سل کارسینوما	۵	۱۶/۶٪
آدنو کارسینوما	۵	۱۶/۶٪
برونکوآلئونولار کارسینوما	۴	۱۳/۳٪
کارسینوم با سلول بزرگ*	۳	۱۰٪
کارسینوم با سلول کوچک**	۲	۶/۶٪
مناساتیک آدنوکارسینوما	۵	۱۶/۶٪
لنفوچکین	۱	۳/۳٪
سل	۴	۱۳/۳٪
آمبولی ارگانیزه	۱	۳/۳٪

* Large cell carcinoma

** Small cell lung carcinoma

با استفاده از منحنی آزمون، میزان دقت تشخیصی این روش (۸۳/۳٪) بوده است. بعد از انجام TNB، ۴ بیمار (۱۳/۳٪) دچار عارضه شدند و در ۲۶ بیمار (۸۶/۶٪) بدون عارضه اقدام تشخیصی فوق انجام شد دو بیمار (۶/۶٪) دچار پنوموتوراکس شده که با تعبیه لوله سینه^۳ به خوبی عارضه فوق بهبود یافت.

دو بیمار (۶/۶٪) دچار درجاتی از هموپتزی شده که با درمان طبی بهبود یافتند. مرگ و میر ناشی از TNB وجود نداشت. شکل ۵ نیز متعلق به نمای میکروسکوپی یکی از بیماران مبتلا به کارسینوم سلولهای سنگفرشی ریه بوده که با TNB تشخیص داده شد.

مزبور تحت نمونه برداری باز ریه قرار گرفتند. در خاتمه بیمار به مدت ۶ ساعت تحت نظر بود و بعد از گرفتن رادیولوژی، کنترل در صورت عدم عارضه ترخیص می گردید. مشخصات فردی (سن، جنس)، علائم بالینی، محل ضایعه، عوارض، مرگ و میر و میزان دقت تشخیصی^۲ در پرسشنامه جمع آوری گردید. اطلاعات جمع آوری شده با استفاده از نرم افزار SPSS و آمار توصیفی و جداول توزیع فراوانی پردازش شد.

نتایج

در مجموع ۳۰ بیمار مورد مطالعه قرار گرفتند که نسبت زن به مرد مساوی ۲ به ۱ و متوسط سن بیماران نیز ۶۱/۲ سال بوده است (جوانترین بیمار ۴۰ ساله و مسن ترین بیمار ۸۲ ساله بوده اند). از نظر جایگزینی ضایعه در ریه در ۱۸ بیمار (۶۰٪) ضایعه در ریه راست و در ۱۰ بیمار (۳۳/۳٪) ضایعه در ریه چپ و در ۲ بیمار (۶/۹٪) ضایعه دو طرفه بوده است اما نمونه برداری از ریه راست انجام شد. جدول ۱ نیز علائم بالینی بیمار را هنگام مراجعه نشان می دهد.

جدول ۱- توزیع فراوانی علائم بالینی بیماران مورد مطالعه

هنگام مراجعه ۱۳۸۵ - ۸۴

علائم بالینی	تعداد	درصد
سرفه	۲۵	۸۳٪
تنگی نفس	۲۲	۷۳٪
درد سینه	۱۴	۴۶٪
هموپتزی	۸	۲۶٪
کاهش وزن	۸	۲۶٪
گرفتگی صدا	۲	۶/۶٪
علائم متفرقه (آسیت، درد شکم ...)	۲	۶/۶٪

در تمامی بیماران بافت کافی جهت بررسی آسیب شناسی تهیه شد، در ۲۶ بیمار (۸۶/۶٪) به دنبال TNB پاسخ قطعی تشخیص آسیب شناسی بدست آمد و بر اساس همان پاسخ تحت درمان مناسب قرار گرفتند، ولی در ۴ بیمار (۱۳/۳٪) به علت عدم پاسخ قطعی تشخیص، بیماران تحت نمونه برداری باز ریه قرار

³ Chest tube² Accurate diagnosis

بحث

توده های ریوی که در دسترس برونکوسکوپی نیست، باید با روش دقیق و مناسب قبل از هرگونه تصمیم گیری، درمانی تشخیص داده شود، این موضوع اهمیت بسزایی در درمان بیماران دارد. روش TNB با هدایت سی تی اسکن یا سونوگرافی در اکثر مراکز به عنوان روش ایده ال با دقت تشخیصی بالا به کار رفته است. در مطالعه ای که کلین^۴ و همکاران در مورد دقت تشخیصی TNB با راهنمایی سی تی اسکن گزارش کردند، از ۱۲۵ بیماری که تحت TNB قرار گرفتند ۱۱۵ مورد به تشخیص قطعی رسیدند (۸۹٪). وی معتقد بود که اندازه تومور و نوع سلولی آن ارتباط واضحی با دقت تشخیص در این روش ندارد (۳).

در مطالعه مشابه دیگری که توسط هایز^۵ و همکاران صورت گرفت، دقت تشخیصی TNB با راهنمایی سی تی اسکن معادل ۷۸٪ بود. وی در مطالعه خود نقش سیتولوژی مواد آسپیره شده را در تشخیص قطعی ضایعات بررسی کرد و دریافت که با استفاده از سیتولوژی ماده آسپیره شده در تفکیک سرطان سلولهای کوچک^۶ از سرطان سلولهای بسیار کوچک^۷ مشکلات تشخیصی وجود داشته که از حساسیت روش FNA^۸ در تشخیص توده های محیطی ریوی می کاهد (۴).

در مطالعه ای که توسط سیلیت^۹ و همکاران در مورد دقت تشخیص TNB با راهنمایی سی تی اسکن انجام شده بود، تهیه بافت کافی در تمامی بیماران صورت گرفته و با این که دقت تشخیص این روش حدود (۸۳٪) بوده است؛ وی در مطالعه خود به این نکته اشاره نمود که دقت تشخیص، ارتباطی با خوش خیم یا بد خیم بودن ضایعه ندارد (۵).

با توجه به سهولت استفاده از سونوگرافی، قیمت مناسب تر آن، عارضه کمتر و توانایی انجام آن بر بالین بیماران با حال عمومی نامناسب، تمایل به استفاده از سونوگرافی در انجام TNB، ضایعات محیطی ریه را افزایش داده است. طبق مطالعه تارگتا^{۱۰} و همکاران در مورد دقت تشخیص سونوگرافی در ضایعات محیطی اغلب این ضایعات در سونوگرافی نمای هموزن و هیپو اکو دارند و به خوبی می توان محل این ضایعات را با سونوگرافی جهت هدایت TNB، مشخص کرد. مطالعه وی دقت تشخیص این روش را حدود (۸۵/۹٪) که معادل دقت تشخیص روش TNB یا هدایت سی تی اسکن می باشد، گزارش نموده است (۶).

در مطالعه دیگری که لیاو^{۱۱} و همکاران انجام دادند، دقت تشخیصی سونوگرافی در ضایعات محیطی ریه که کوچکتر از ۳ سانتیمتر بود بررسی شد و با افزایش تجربه فرد انجام دهنده، دقت تشخیص را حدود ۹۶٪ گزارش کردند (۷).

پن^{۱۲} و همکاران، به این نکته اشاره کردند که اگر در ضایعات محیطی ریه که قرار است تحت TNB با راهنمایی سونوگرافی قرار گیرد، ضایعه دارای نواحی نکروتیک مرکزی باشد؛ بهتر است جهت دقت تشخیص بالاتر بیوپسی از نواحی غیر نکروتیک تومور انجام شود (۸).

مطالعات متعددی نیز در مورد حساسیت روش FNA و انجام سیتولوژی در تشخیص ضایعات محیطی ریه به کمک سی تی اسکن و سونوگرافی به عمل آمده است. در مطالعه ای که گلیاموس^{۱۳} و همکاران انجام دادند، دقت تشخیص این روش به میزان زیادی دانسته و توصیه کردند که می توان قبل از انجام بیوپسی، از این روش به عنوان روش اولیه جهت تشخیص استفاده نمود (۹).

⁴ Colins

⁵ Hayes

⁶ SCLC: Small cell lung cancer

⁷ NSCLC: Noosmall cell Lung cancer

⁸ FNA: Fine needle aspiration

⁹ Silit

¹⁰ Targhetta

¹¹ Liao

¹² Pan

¹³ Goliamous

شیوع عوارض این روش نیز در حدود ۵ تا ۱۰٪ گزارش شده که از جمله می توان به پنوموتوراکس و هموپتزی یا خونریزی ریوی اشاره کرد (۵، ۱۲).

یک عارضه نادر و بسیار کشنده این تکنیک نیز آمبولی وسیع هوا است. در گزارش لاتین^{۱۷} و همکاران بیماری ۴۷ ساله به دنبال TNB در تشخیص توده محیطی ریه، دچار این عارضه شد و آنها توانستند در این بیمار ابتدا با سی تی اسکن به تشخیص رسیده و سپس با اکسیژن هیپر بار درمان را انجام دهند (۱۳).

در مطالعه حاضر نیز ۴ بیمار (۳/۱۳٪) دچار عارضه شده که دو بیمار (۶/۶٪) دچار پنوموتوراکس شدند که با لوله سینه تحت درمان قرار گرفتند و دو بیمار (۶/۶٪) نیز دچار هموپتزی شدند که با درمان طی بهبود یافتند.

در مطالعه آویرام^{۱۸} و همکاران در مورد ضرورت انجام تست انعقادی در بیمار قبل از TNB، استفاده از سیتولوژیست همراه و انجام رادیوگرافی کنترل بعد از انجام TNB، به این نکته اشاره شده است که اغلب افرادی که TNB را در ایالت متحده و کانادا انجام می دهند، تست های انعقادی را قبل از TNB چک نکرده و از سیتولوژیست همراه، جهت کفایت نمونه گیری استفاده کرده و اغلب رادیوگرافی کنترل بعد از انجام TNB انجام می دهند (۱۴).

در این مطالعه نیز قبل از TNB، تست های انعقادی انجام نشد و با این که مشکلی در بیماران رخ نداد، انجام آن توصیه می شود؛ در تمام بیماران بعد از TNB، رادیوگرافی کنترل انجام شده است. صرفاً نمونه بافتی جهت آسیب شناسی تهیه شده و از انجام سیتولوژی پرهیز شد.

نتیجه گیری

در تشخیص توده های محیطی ریه که در دسترس برونکوسکوپ نیست؛ روش TNB با راهنمایی سونوگرافی،

البته در مطالعه دیگری که توسط ساگار^{۱۴} و همکاران در مورد حساسیت FNA انجام شده بود به این نکته اشاره شد که TTNA^{۱۵} و TNB دو روش مکمل هم بوده و به کمک تلفیق این دو روش، دقت تشخیص بیشتر می شود (۱۰).

در مطالعه حاضر نیز انجام TNB با راهنمایی سونوگرافی، دقت تشخیص معادل ۸۶/۶٪ داشته که تقریباً معادل سایر مطالعات بوده است.

البته در مورد این که آیا اندازه، نوع یا خوش خیم با بدخیم بودن ضایعات محیطی ریه ارتباطی با دقت تشخیص این ضایعات به کمک TNB دارند، نیز مطالعات متعددی انجام شد که اغلب محققین معتقدند که ارتباط معنا داری بین عوامل فوق وجود ندارد (۳، ۵، ۷).

در مطالعه ای که جورج^{۱۶} و همکاران در مورد نماهای بالینی و رادیوگرافیک انفارکتوس ریوی داشته اند به این نکته اشاره شد که ضایعات فوق گاهی از نظر رادیولوژیک مشابه کانسر ریه بوده و حتی در بیوپسی سوزنی نیز به اشتباه نمایی مشابه سرطان ریه پیدا کرده اغلب پاتولوژیست ها قادر به تشخیص با نمونه TNB با دقت نبوده و جهت تشخیص دقیق نیاز به اکسیژون جراحی ضایعه بوده و مولف به این نکته اشاره می کند که احتمال انفارکتوس ریوی را باید در توده های محیطی (به خصوص ساب پلورال) ریه حتی در غیاب ترومبو آمبولی وریدی مد نظر داشت (۱۱).

در مطالعه حاضر نیز ۴ مورد بیمار که آسیب شناس قادر به تشخیص دقیق بافتی نبود، برای تهیه نمونه عمل جراحی انجام شد، در یک مورد انفارکتوس ارگانیزه شده ریوی در بیمار، علت توده ریوی محیطی بوده است در ۳ بیمار دیگر تشخیص های دیگری از جمله سل ریوی، متاستاتیک آدنوکارسینوما و برونکوالوئولارکارسینوما جهت بیماران مشخص گردید.

¹⁴ Sagar

¹⁵ TTNA: Transthoracic needle aspiration

¹⁶ George

¹⁷ Lattin

¹⁸ Aviram

تشکر و قدر دانی

از معاونت محترم پژوهشی دانشگاه علوم پزشکی مشهد به واسطه حمایت خود از پژوهش مزبور که در قالب طرح پژوهشی به شماره ۸۴۱۳۷ مورد تصویب قرار گرفته بود، تشکر و قدردانی می‌گردد.

روشی با دقت تشخیصی مناسب، عارضه کم و در دسترس است و از نظر اقتصادی هم جهت بیمار مقرون به صرفه است. در ضایعات محیطی ریه، این روش جهت انجام نمونه گیری بافتی توصیه می‌گردد. مطالعات تکمیلی می‌تواند صحت عمل و دقت کار را بیش از پیش نمایان سازد.

References:

- 1-Yung RC, Tissue diagnosis of suspected lung cancer: selecting between bronchoscopy, transthoracic needle aspiration, and resectional biopsy. *Respir care clin N AM* 2003Mar; 9(1): 51-76
- 2-Chen CC, Hsu WH, Huang CM, Hsu JY, et al. Ultrasound-guided fine needle aspiration biopsy of small pulmonary nodules abutting to the chest wall. *Zhonghua Yi Xue Za Zhi (Taipei)* 1996 Feb;57(2): 106-11
- 3-Collins CD, Breatnach E, Nath PH, Percutaneous needle biopsy of lung nodules following failed bronchoscopic biopsy. *Eur J Radiol* 1992 Jul-Aug;15(1): 49-53
- 4-Hayes MM, Zhang DY, Brown W. Transthoracic fine-needle aspiration biopsy cytology of pulmonary neoplasms. *Diagn Cytopathol*, 1994, 10(4): 315-9
- 5-Silit E, Kizilkaya E, Okutan O, Pekkafuli Z, et al. CT fluoroscopy-guided percutaneous needle biopsies in thoracic mass lesions. *Eur J Radiol* 2003 Nov; 48(2): 193-7
- 6-Targhetta R, Bourgeois JM, Marty-Double C, Coste E, et al. Peripheral pulmonary lesions: ultrasonic features and ultrasonically guided fine needle aspiration biopsy. *J Ultrasound Med* 1993 Jul; 12(7): 369-74
- 7-Liao WY, Chen MZ, Chang YL, Wu HD, et al. US-guided transthoracic cutting biopsy for peripheral thoracic lesions less than 3 cm in diameter. *Radiology* 2000 Dec; 217(3): 685-91.
- 8-Pan JF, Yang PC, Chang DB, Lee YC, et al. Needle aspiration biopsy of malignant lung masses with necrotic centers. Improved sensitivity with ultrasonic guidance. *Chest* 1993 May; 103(5): 1452-6.
- 9-Gouliamos AD, Giannopoulos DH, Panagi GM, Fletoridis NK, et al. Computed tomography-guided fine needle aspiration of peripheral lung opacities. An initial diagnostic procedure. *Acta Cytol* 2000 May-Jun; 44(3): 344-8.
- 10- Sagar P, Gulati M, Gupta SK, Gupta S, et al. Ultrasound-guided transthoracic co-axial biopsy of thoracic mass lesions. *Acta Radiol* 2000 Nov; 41(6): 529-32
- 11- George CJ, Tazelaar HD, Swensen SJ, Ryu J. Clinicoradiological features of pulmonary infarctions mimicking lung cancer. *Mayo Clin Proc* 2004 Ju; 79(7): 895-8
- 12- Arslan S, Yilmaz A, Bayramgurler B, Uzman O, et al. CT-guided transthoracic fine needle aspiration of pulmonary lesions: accuracy and complications in 294 patients. *Med Sci Monit* 2002 Jul; 8(7): 493-7
- 13- Lattin G Jr, O'Brien W Sr, Mccrary B, Kearney P, et al. Massive systemic air embolism treated with hyperbaric oxygen therapy following CT-guided transthoracic needle biopsy of a pulmonary nodule. *J Vasc Interv Radio* 2006 Aug; 17(8): 1355-8
- 14- Aviram G, Schwartz DS, Meirsdorf S, Rosen G, et a. Transthoracic needle biopsy of lung masses: a survey of techniques. *Clin Radiol* 2005 Mar; 60(3): 370-4.